

Tratamiento de conductos en diente con fractura complicada de corona y formación radicular incompleta. Reporte de caso

Adelina Rocha-López,^a Diego Martín-Pantoja,^a Gabriel García Rodríguez,^a Yolanda Castro-Salazar,^{*a} Vania Serrano-Uzeta,^a Alfredo Ayala-Ham,^a

^aEspecialidad en Endodoncia de la Universidad Autónoma de Sinaloa. Sinaloa, México.

Recibido 22 julio 2013; aceptado 28 octubre 2013

Se presenta el caso de un paciente con fractura complicada de corona. Se logró un completo desarrollo radicular con tratamiento de apexogénesis y apexificación y tratamiento de conductos convencional, permitiendo la función asintomática del órgano dental.

1. Introducción

Lesiones dentales traumáticas dan lugar a complicaciones endodónticas. Las estrategias de tratamiento para dientes traumatizados inmaduros aspiran preservar la vitalidad pulpar para garantizar el desarrollo de las raíces y maduración del diente.¹

En diente permanente joven al sufrir exposición pulpar de tamaño considerable o de larga duración, la pulpa coronal puede quedar infectada, inflamada o juzgarse poco probable conservar su vitalidad. Sin embargo, se puede retirar la porción coronal y tratar con hidróxido de calcio. El objetivo de mantener la vitalidad pulpar radicular es resguardar su integridad y la de la vaina epitelial de Hertwig, para que el proceso fisiológico de formación radicular tenga continuidad para permitir la apexogénesis o cierre apical. En casos donde la vitalidad pulpar es nula (necrosis pulpar) el procedimiento se llama apexificación. En él se utilizan medicamentos que promuevan la formación radicular detenida por la muerte celular.²

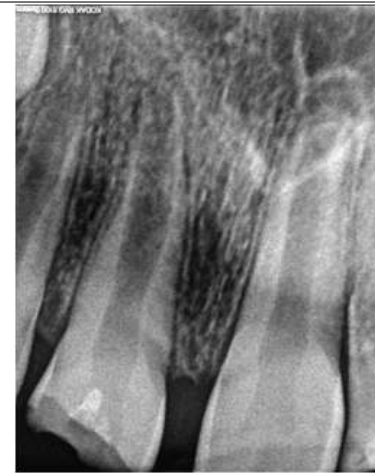2. Reporte de caso clínico

Paciente masculino de 7 años de edad acude a la Clínica de Posgrado de Endodoncia de la Facultad de Odontología de la Universidad Autónoma de Sinaloa; presenta fractura complicada de corona causada un día anterior por actividad deportiva.

En exploración clínica observamos exposición pul-

par. En la radiografía (Fig.1) observamos el órgano dental # 11 con desarrollo radicular incompleto, paredes dentinales delgadas y ápice abierto (diente inmaduro).

Fig. 1. Radiografía inicial



Al realizar pruebas diagnósticas de rutina encontramos:

O.D. 11	
Frio	Positivo
Calor	Positivo
Percusión	Positivo
Cambio de color	Negativo
Tejidos periodontales	No se aprecia inflamación
Tejidos suaves	Aparentemente sanos

Analizados los datos obtenidos en historia clínica dental, el diagnóstico pulpar es pulpitis irreversible

*Dra. Gloria Yolanda Castro Salazar. Blvd. Universitarios y Av. de las Américas, Ciudad Universitaria, (667) 7 12 38 19. E-mail: endo_yoly@hotmail.com

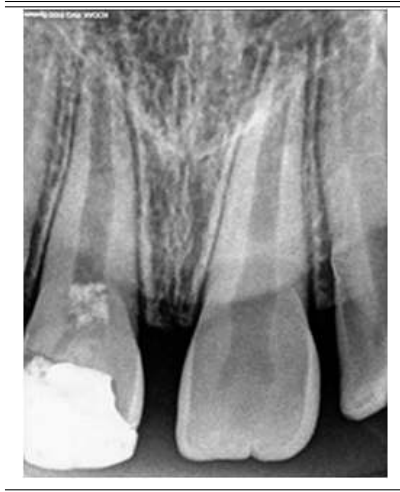sintomática y el diagnóstico periapical es tejidos apicales normales con desarrollo radicular incompleto y ápice abierto.

Tratamiento inmediato

Se realiza pulpotomía en órgano dental con la finalidad de preservar vitalidad pulpar radicular induciendo formación de la raíz. Se coloca hidróxido de calcio en contacto directo con pulpa y sellado coronal con resina para evitar filtración. Se cita al paciente a los 30 días para valorar formación radicular y vitalidad pulpar.

El paciente no regresa a la cita de control programada. Acude a consulta 10 meses después por presencia de dolor intenso en arcada anterior superior. Se realizan pruebas de diagnóstico y el OD11 responde positivo a percusión, negativo a frío y calor. Observamos cambio de color. Tejidos periodontales normales sin inflamación ni presencia de tracto sinuoso. En el examen radiográfico observamos el desarrollo radicular casi completo, solo existe una ligera apertura en el área apical. (Fig.2) Por lo que el diagnóstico actual es necrosis pulpar con periodontitis apical sintomática.

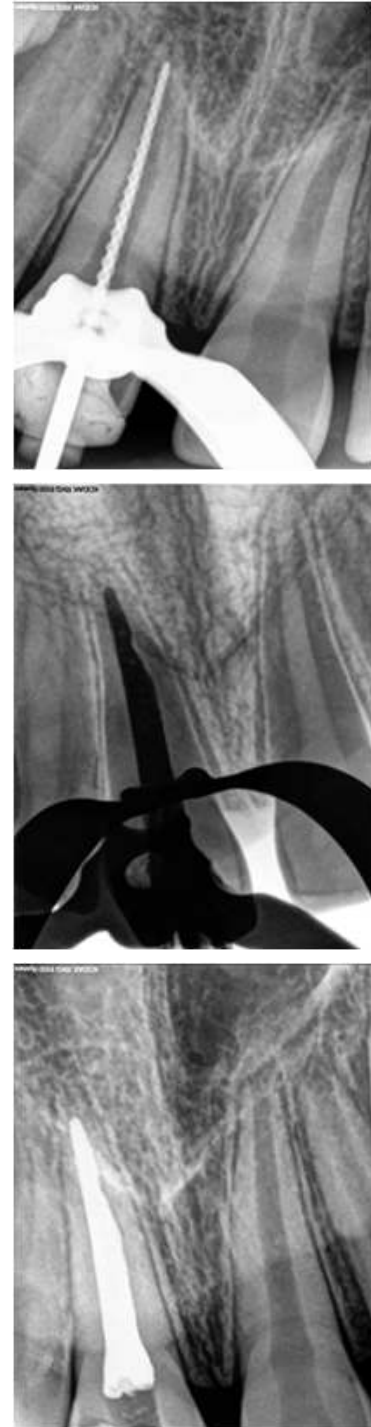
Fig. 2. Radiografía a 10 meses. Formación radicular casi completa



Tratamiento

Tratamiento de conductos con colocación de hidróxido de calcio para lograr el cierre apical (apexificación). El tratamiento para este órgano dental se realizó en tres meses, con tres recambios de hidróxido de calcio (uno por mes) hasta lograr la formación completa del ápice. Posteriormente se realizó el procedimiento convencional de un tratamiento de conductos con necrosis pulpar. (Figs. 3-6)

Fig. 3, 4, 5 y 6. Radiografías de procedimiento del tratamiento de conductos posterior a la combinación de apexogénesis y apexificación



3. Discusión

Las lesiones traumáticas en dientes permanentes jóvenes afectan al 30% de los niños. La mayoría de los

accidentes ocurren cuando la formación de la raíz es inmadura y los efectos pueden ser muy destructivos.³

El tratamiento inicial de apexogénesis resultó favorable durante meses. Sin embargo, no es conveniente mantener medicamentos temporales como el hidróxido de calcio por mucho tiempo en el interior de los conductos debido a la pérdida de función de estos mismos. Debido a la ausencia del paciente a su revisión programada no podemos determinar el tiempo exacto que transcurrió hasta que la pulpa dental perdió la vitalidad. Sin embargo, obtuvimos resultados favorables en la formación radicular.

No obstante, meses después se modifica el diagnóstico y el plan de tratamiento, realizando la apexificación con éxito y después de una adecuada formación radicular se realizó el tratamiento de conductos convencional.⁴

Durante el tratamiento de apexificación es necesario mantener el grosor de las paredes dentinarias, por lo que es importante una irrigación abundante con las diferentes soluciones irrigantes.⁵

En el presente caso no se instrumentan las paredes dentinarias radiculares. Se utiliza hipoclorito de sodio al 5.25% como solución irrigante por su alta capacidad para disolver tejido necrótico.

El hidróxido de calcio induce el cierre apical debido a su capacidad de estimular la formación de tejido duro calcificado, por lo que en este caso lo utilizamos mezclado con solución salina.²

De acuerdo con diversos estudios, la primera evidencia radiográfica de formación de tejido duro se observa a los 3 meses de la intervención, pero puede llegar a tardar 2 a 3 años. La formación de una barrera de tejido duro depende del diámetro apical y de que el hidróxido de calcio esté en contacto directo con los tejidos periapicales.⁶

En este caso, el tiempo de evolución para la formación del tope apical fue observada 10 meses después de la primera colocación del hidróxido de calcio, además de 3 meses debido a la ausencia de vitalidad pulpar y celular, por lo que el tiempo total fue de 13 meses.

Conclusión

El éxito del tratamiento de lesiones traumáticas depende del diagnóstico y plan de tratamiento oportuno. En el presente caso logramos un completo desarrollo radicular con tratamiento de apexogénesis y apexificación, para posteriormente realizar tratamiento de conductos convencional, permitiendo la función asintomática del órgano dental en la cavidad oral.

Referencias

1. Kvinnsland SR, Bårdsen A, Fristad I. Source. Apexogenesis after initial root canal treatment of an immature maxillary incisor - a case report. *Int Endod J.* 2010; 43:76-83.
2. Acuña C., Camacho B., Diego R, Hernández F, Carlos F. Terapia pulpar Universidad Nacional de Colombia. <http://www.virtual.unal.edu.co/cursos/odontologia/2005197/capitulos/cap5/593.html>
3. Welbury R., Walton A.G. Case study: Continued apexogenesis of immature permanent incisors following trauma. *British Dental Journal*, 1999; 187:643- 644.
4. Vivanco A., Vargas M. Apexificación como alternativa para mantener un diente en función: Reporte de un caso Universidad de Cartagena Bolívar Colombia.
5. Balandrano Pinal F. Revisión Bibliográfica: soluciones para irrigación en Endodoncia. Hipoclorito de sodio y gluconato de clorhexidina. *Revista Científica Odontológica.* 2007; Vol.3 No.1.
6. Leonora J., Ghose Virgen S., Baghdady B. Apexification of Immature Apices of Pulpless Permanent Anterior Teeth with Calcium Hydroxide. *J Endod.* 1987; 13:285-290.