

Síndrome de ASIA ¿una patología de importancia en nuestra población? Reporte de caso y revisión de la literatura

ASIA syndrome, an important pathology in our population? Case report and literature review

José de Jesús Quintero-Osuna¹, Martín Adrián Bolívar-Rodríguez^{1*}, Simón Daniel Servín-Uribe², Marcel Antonio Cázarez-Aguilar¹, Rosa Karelly Villagómez-Urquidez³, Yosshua Herrera-Aros².

1. Servicio de Cirugía General del Centro de Investigación y Docencia en Ciencias de la Salud de la Universidad Autónoma de Sinaloa en el Hospital Civil de Culiacán, Culiacán, Sinaloa, México.
2. Servicio de Cirugía Plástica y Reconstructiva del Centro de Investigación y Docencia en Ciencias de la Salud de la Universidad Autónoma de Sinaloa en el Hospital Civil de Culiacán, Culiacán, Sinaloa, México.
3. Servicio de Anatomía patológica del Centro de Investigación y Docencia en Ciencias de la Salud de la Universidad Autónoma de Sinaloa en el Hospital Civil de Culiacán, Culiacán, Sinaloa, México.

***Autor de correspondencia:** Martín Adrián Bolívar-Rodríguez

Domicilio: Calle Eustaquio Buelna No. 9. Colonia Gabriel Leyva C.P. 80030. Culiacán, Sinaloa.

Tel. 667-713-2606. Correo: bolivarmartin64@hotmail.com

DOI <http://dx.doi.org/10.28960/revmeduas.2007-8013.v14.n3.006>

Recibido 15 de marzo 2024, aceptado 24 de junio 2024

RESUMEN

Introducción: El síndrome de ASIA fue descrito por Shoenfeld y Agmon-Levin en 2011 como respuesta a diversas patologías autoinmunes/inflamatorias desarrolladas por pacientes con predisposición genética como respuesta al contacto con diversos estímulos ambientales y adyuvantes, sustancias y materiales protésicos utilizados con fines terapéuticos y cosméticos.

Caso clínico: Femenina de 41 años, alérgica a penicilinas, fumadora e hipotiroidea, con antecedentes de aplicación de “biopolímeros” en región glútea y una lipoescultura, que presentó dolor, edema y aumento de volumen en caderas y glúteos por tumoraciones nodulares e irregulares asociado a artralgias, astenia, fatiga crónica, dificultad para conciliar el sueño y cambios de humor múltiples, por lo que fue sometida a cirugía para resección de tumoraciones con mejoría significativa de los síntomas posterior a procedimiento.

Conclusión: El Síndrome de ASIA es una patología aún poco conocida, con síntomas poco específicos, por lo que su diagnóstico debe de tenerse en alta sospecha clínica en aquellos pacientes expuestos a adyuvantes.

Palabras clave: Adyuvantes, autoinmunidad, biopolímeros, síndrome de ASIA.

ABSTRACT

Introduction: ASIA syndrome was described by Shoenfeld and Agmon-Levin in 2011 as a response to various autoimmune/inflammatory pathologies developed by patients with a genetic predisposition in response to contact with various environmental stimuli and adjuvants, substances and prosthetic materials used for therapeutic and cosmetic purposes.

Clinical case: A 41-year-old female, allergic to penicillin, smoker and hypothyroid, with a history of application of “biopolymers” in the gluteal region and liposculpture, who presented pain, edema and increased volume in the hips and buttocks, due to nodular and irregular tumors associated with arthralgias, asthenia, chronic fatigue, difficulty falling asleep and multiple mood swings. therefore, she underwent surgery for resection of tumors with significant improvement in symptoms after the procedure.

Conclusion: ASIA Syndrome is still a poorly understood pathology, with non-specific symptoms, so its diagnosis should be approached with a high degree of clinical suspicion in patients exposed to adjuvants.

Keywords: Adjuvant, autoimmunity, biopolymers, ASIA syndrome.

Introducción

El Síndrome Autoinmune Inflamatorio Inducido por Adyuvantes (Síndrome de ASIA por sus siglas en inglés; Autoimmune/Inflammatory Syndrome Induced by Adjuvants) fue descrito por

los médicos israelíes Yehuda Shoenfeld y Nancy Agmon-Levin en el año 2011 como respuesta a diversas patologías autoinmunes/inflamatorias causantes de una constelación de signos y síntomas de un origen enigmático, pero

muy marcados, tales como mialgias, artralgias, fatiga crónica, deterioro cognitivo, entre otros, desarrolladas por pacientes con predisposición genética posterior al contacto con diversos estímulos externos con un efecto adyuvante como común denominador, tales como el aluminio o el escualeno usados en vacunas, mismos efectos que pueden ser desencadenados por múltiples sustancias y materiales protésicos utilizados con fines terapéuticos, estéticos y cosméticos.¹

Con el auge de la cirugía y procedimientos estéticos se ha presentado un aumento en personas que se someten a la aplicación de rellenos e implantes con el afán de mejorar su apariencia física. Por falta de recursos económicos, ignorancia e incluso por el temor de pasar por el quirófano, muchas personas han optado por acudir con médicos y pseudomédicos, que, sin contar con el entrenamiento en Cirugía Plástica, Estética y Reconstructiva, se atreven a aplicar “biopolímeros” o “modelantes”, sustancias que van desde ácido hialurónico, en el mejor de los casos, silicona líquida, hasta otras sustancias no aprobadas para dichos fines como aceites industriales y derivados del petróleo.²⁻⁶ En la mayoría de los casos, los pacientes desconocen la sustancia infiltrada, así como cantidad y complicaciones por la aplicación de estas.⁶

Al tratarse de una patología de descripción relativamente reciente, es de suma importancia difundir el conocimiento de esta para lograr diagnosticarla de manera oportuna.

Caso clínico

Femenina de 41 años, alérgica a penicilinas, fumadora, hipotiroidea, con antecedentes quirúrgicos de dos rinoplastias y aplicación de 600 cc de “biopolímeros” en región glútea 8 años atrás y una lipoescultura (lipotransferencia) 1 año previo. Acudió a consulta por dolor, edema y aumento de volumen en caderas y glúteos de dos años de evolución, acompañado de artralgias, astenia, fatiga crónica, dificultad para conciliar el sueño y cambios de humor, que mejoraban con la automedicación a base de antiinflamatorios no esteroideos, los cuales se intensificaron posterior a la lipotransferencia. La exploración física solo reveló áreas de depresión y cambios de coloración en glúteos y caderas (Figura 1), con múltiples tumoraciones dolorosas a la palpación, de diferentes tamaños, los de mayor tamaño de 10x10 cm, de consistencia firme, irregulares, nodulares y no adheridos a planos profundos. La resonancia magnética de región sacroilíaca, mostró imágenes sugestivas de infiltración por biopolímeros en tejido celular subcutáneo de regiones glúteas (Figura 2) y laboratorio solo evidenció Proteína C Reactiva reportada 6 mg/dl (<6 mg/dl) resto dentro de parámetros normales (Incluidos factor reumatoide y auto-anticuerpos). Se protocolizó para manejo quirúrgico para resección abierta de granulomas por cuerpo extraño en glúteos, mediante abordaje abierto con dos incisiones oblicuas bilaterales supraglúteas, realizando exéresis de tumoraciones fibrosas de 10x8 cm y de 10x10

cm, izquierda y derecha respectivamente (Figura 3 y 4), egresando el mismo día con seguimiento por la consulta externa. Actualmente, a 8 meses del procedimiento quirúrgico, la paciente refiere mejoría significativa de los síntomas (Figura 5). El estudio histopatológico mostró una reacción granulomatosa por cuerpo extraño consistente con lipogranuloma esclerosante por modelantes (Figura 6).

Finalmente, debido a que no se tuvo evidencia de enfermedad autoinmune presente y que la paciente tenía más de dos criterios mayores de Shoenfeld, tales como el cuadro clínico florido e inespecífico desencadenado por el contacto con los biopolímeros inyectados en región glútea, hallazgos en el estudio histopatológico y mejoría importante de los síntomas posterior a la remoción quirúrgica del cuerpo extraño, se integró el diagnóstico de Síndrome de ASIA.

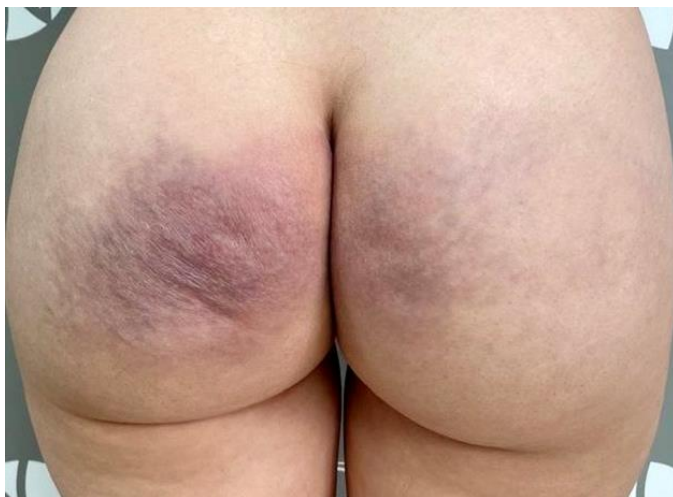

Figura 1. Alteraciones físicas como cambios de coloración en la piel y hundimientos en la superficie de los glúteos.

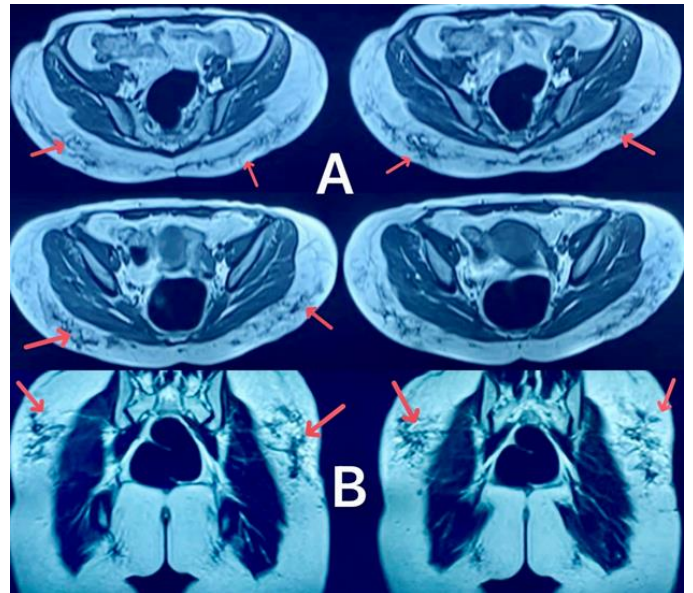


Figura 2. Resonancia magnética glúteos; múltiples imágenes a nivel de tejido celular subcutáneo de ambas regiones glúteas de morfología irregular y confluentes, bien definidas, de distribución difusa, heterogéneas de predominio hipointensas en secuencias ponderadas T1, T2 (A) y secuencia STIR, isointensas en secuencia DP (B), sugestivas de cambios por infiltración de biopolímeros.

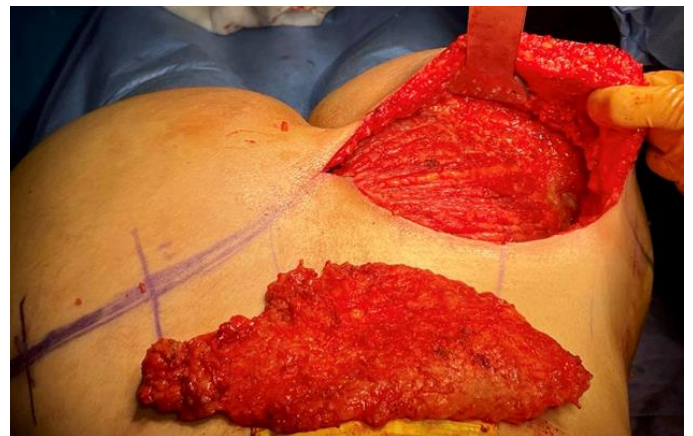


Figura 3. Imagen del transoperatorio de la resección de tumoraciones de uno de los lados, mostrando la incisión y el tejido resecado.

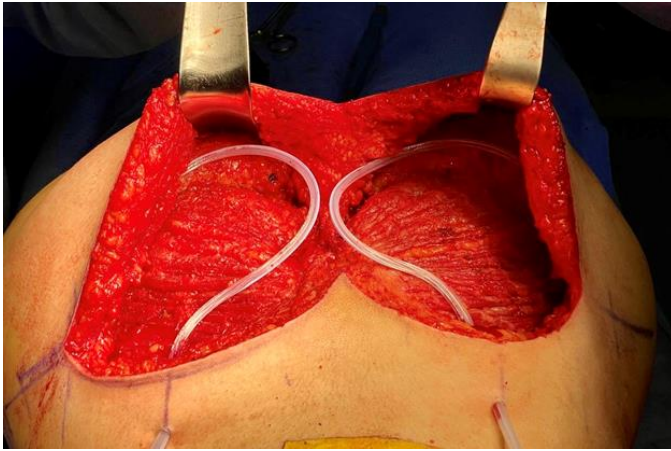


Figura 4. Imagen del momento quirúrgico con la exéresis completas de las tumoraciones de ambos lados, con colocación de drenajes, hemostasia y preparados para el cierre y fin de cirugía.

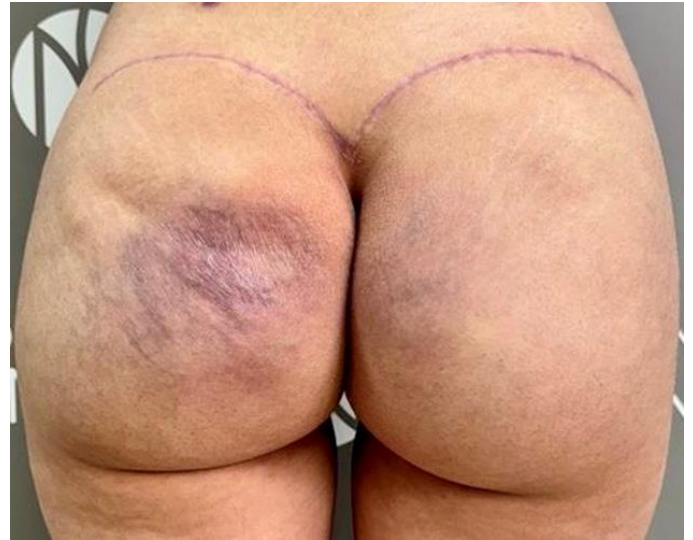

Figura 5. Paciente en el seguimiento por consulta externa, con mejoría en la apariencia física, pero principalmente refiriendo mejoría significativa de sintomatología previa a la cirugía.

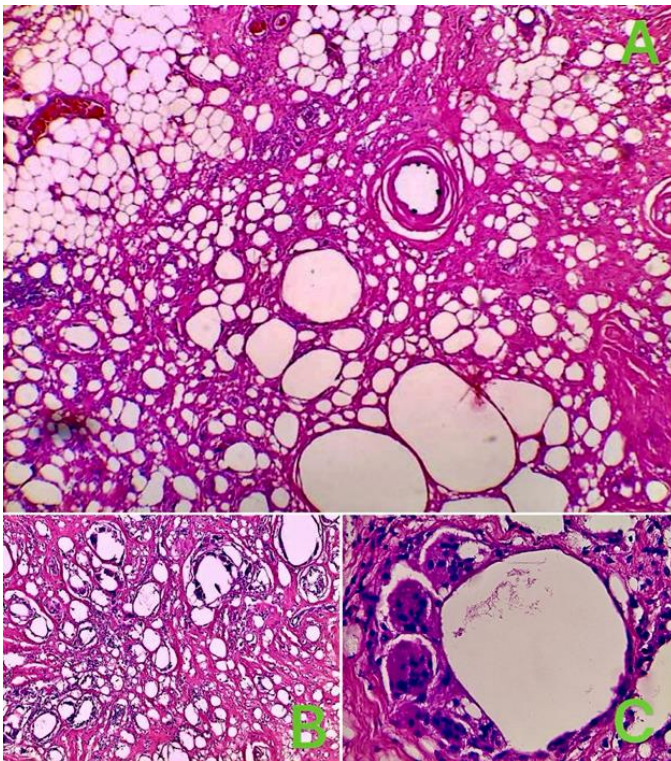


Figura 6. Estudio histopatológico con tinción de hematoxilina y eosina; A) 5X Tejido adiposo con extensas áreas de fibrosis, vacuolas y espacios pseudoquísticos. B) 20X Múltiples vacuolas con calcificaciones distróficas en estroma con marcada hialinización y fibrosis con infiltrado linfohistocitario y células gigantes de tipo cuerpo extraño. C) 40X Reacción de células gigantes multinucleadas de tipo cuerpo extraño rodeando espacios pseudoquísticos.

Discusión

Según datos de The International Society of Aesthetic Plastic Surgery (ISAPS), los procedimientos estéticos/cosméticos a nivel mundial han tenido un aumento del 19.3% comparado a un año anterior, donde México, con aproximadamente 1750 Cirujanos Plásticos, se encuentra en el 4° lugar mundial con poco más de 1'270,000 procedimientos en el año 2021, donde el aumento mamario con colocación de implantes es el procedimiento quirúrgico más realizado y la aplicación de inyectables en cara y cuerpo para diferentes propósitos cosméticos son los más comunes no quirúrgicos con un 75% de dichos procedimiento.⁷ Dichas estadísticas nos hablan del auge que presenta la Cirugía Plástica y los procedimientos quirúrgicos y no quirúrgicos estéticos/cosméticos en el mundo y nuestro país, en los que se utiliza al-

gún material protésico o alguna sustancia externa con fines estéticos/cosméticos. El aumento de los procedimientos tanto estéticos y terapéuticos en los que están implicados el uso de algún adyuvante, biopolímero, material protésico o cualquier sustancia externa que se implanta o inyecta en el cuerpo humano, expone día a día a nuestra población a la posibilidad de desarrollar alguna enfermedad autoinmune/autoinflamatoria, sobre todo en pacientes con alguna predisposición genética, funcionando como disparadores estos adyuvantes para el desarrollo de dichas patologías como es el caso del Síndrome de ASIA.

El Síndrome de ASIA se describió por primera vez en 2011 por Shoenfeld y Agmon-Levin, caracterizado por una constelación de diversas manifestaciones autoinmunes/autoinflamatorias (o una combinación de ambas) por el contacto con diversas sustancias llamadas adyuvantes (y/o estímulos ambientales) con fines estéticos/cosméticos y terapéuticos en personas predispuestas genéticamente.^{1,6,8} Un adyuvante (del Latín “adiuvare” que significa “para ayudar o asistir”) se puede definir como cualquier sustancia o grupo de sustancias farmacológicas o inmunológicas que sin tener un efecto específico terapéutico por sí mismo, al ser añadido o adicionado, acelera o aumenta la respuesta inmune en términos de potencia, eficacia o efectividad.⁹⁻¹¹ Los adyuvantes son encontrados comúnmente en vacunas y, sustancias como aceites minerales, cosméticos, implantes

mamarios de silicón, entre otros dispositivos médicos y terapéuticos tales como prótesis o incluso las mallas de polipropileno utilizadas para la reparación de hernias.¹¹

El también denominado síndrome de Shoenfeld, se caracteriza por una disregulación del sistema inmune innato y adaptativo después de la exposición a un adyuvante, como consecuencia de la interacción de factores genéticos y ciertos disparadores ambientales. Dichos adyuvantes, como ya se ha mencionado previamente, son sustancias y materiales protésicos que pueden desencadenar una reacción inmune/autoinflamatoria dentro del espectro del Síndrome de ASIA con una consecuente liberación de interleucinas, factores proinflamatorios, activación de diversos receptores estimulantes de antígenos y células inmunes con consecuencias a nivel local y sistémico.⁶

Un análisis de 500 casos realizado entre 2016 y 2019 arrojó que el Síndrome de ASIA predomina en mujeres (89%) con una edad media de 44 años, con un 32% con alguna enfermedad reumatológica/autoinmune, cerca de la mitad eran fumadoras y poco más del 23% presentaban algún tipo de alergia o atopia,¹² lo que evidencia la relación con factores ambientales para el desarrollo de esta patología. Dichas características epidemiológicas encajan con el perfil del paciente en este reporte, la cual se encuentra en la quinta década de la vida, con antecedentes de hipotiroidismo, fumadora y con

alergia a medicamentos documentada, haciéndola susceptible al desarrollo de la patología aquí descrita.

La mayoría de los síntomas típicos presentes en los pacientes con síndrome de ASIA son inespecíficos, tales como cansancio crónico, mialgias, artralgias, pirexia, boca y ojos secos, trastornos del sueño, cambios de humor, entre otros,¹³ los cuales forman parte de los criterios propuestos por Shoenfeld, dividiendo los mismos en criterios mayores y menores, donde para el diagnóstico se requiere de dos o más criterios mayores o uno mayor y dos menores¹ (Cuadro 1), mismos que fueron modificados posteriormente por Alijotas-Reig quienes agregaron el tiempo de latencia mínimo desde el contacto con el adyuvante hasta la aparición de los síntomas y la presencia de marcadores inmunológicos¹⁴ (Cuadro 2).

En este caso en específico, al descartar la presencia de otra enfermedad autoinmune al no cumplir con criterios clínicos ni laboratoriales para ello, se determinó el diagnóstico de ASIA al cumplir con más de dos criterios mayores. Se pudo observar cómo al tener contacto con un estímulo externo, como el uso de un biopolímero con fines estéticos/cosméticos terminó con el desarrollo de granulomas por cuerpo extraño y presentó manifestaciones clínicas/patológicas inespecíficas que caen dentro del espectro del también llamado síndrome de Shoenfeld, cumpliendo con más de dos criterios ma-

yores, como la exposición a un estímulo externo, en este caso la inyección de un biopolímero en la región glútea, con posterior desarrollo de síntomas locales como dolor, edema, aumento de volumen y eritema, acompañado de artralgias, astenia y/o cansancio crónico, dificultad para conciliar el sueño y cambios de humor y, por último, que la paciente presentó una importante mejoría de los síntomas posterior al retiro quirúrgico del biopolímero, confirmándose así el diagnóstico de esta entidad tan poco estudiada y conocida.

Cuadro 1. Criterios sugeridos para el diagnóstico de "ASIA" según Shoenfeld et al.¹

| Criterios sugeridos para diagnóstico de síndrome de ASIA según Shoenfeld et al. ¹ | | |
|----------------------------------------------------------------------------------------------|---------|---------------------------------------------------------------------------------------------------------------------------------------------------------------------------------------------------------------------------------------------------------------------------------------------------------------------------------------------------------------------------------------------------------------------------------------------------------------------------------------------------------------------------------------------------------------------------------------------------------------------------------------------------------------------|
| Criterios | Mayores | <ol style="list-style-type: none"> 1. Exposición a un estímulo externo (Infección, vacuna, silicón, adyuvantes) antes de las manifestaciones clínicas. 2. Aparición de manifestaciones clínicas "típicas": mialgias, miositis o debilidad muscular, artralgia y/o artritis, fatiga crónica, sueño no reparador o alteraciones del sueño, manifestaciones neurológicas (especialmente asociadas con desmielinización), deterioro cognitivo, pérdida de la memoria, pirexia y/o sequedad de la boca. 3. La eliminación del agente desencadenante induce una mejoría. 4. Biopsia característica de los órganos involucrados. |
| | menores | <ol style="list-style-type: none"> 1. La aparición de autoanticuerpos o anticuerpos dirigidos contra el presunto adyuvante 2. Otras manifestaciones clínicas (Ejemplo. SII) 3. HLA específicos (Ejemplo. HLA DRB1, HLA DQB1) 4. Evolución de una enfermedad autoinmune (Ejemplo. Esclerosis Múltiple, Esclerosis Sistémica) |
| Requiere 2 criterios mayores, o 1 mayor y 2 menores para el diagnóstico | | |

Cuadro 2. Criterios sugeridos para el diagnóstico de “ASIA” según Alijotas-Reig¹⁰

| Criterios sugeridos para el diagnóstico de síndrome de ASIA según Alijotas-Reig ¹⁰ | |
|-----------------------------------------------------------------------------------------------|----------------------------------------------------------------------------------------------------------------------------------------------------------------------------------------------------------------------------------------------------------------------------------------------------------------------------------------------------------------------------------------------------------------------------------------------------------------------------------------------------------------------------------------------------------------------------------------------------------------------------------------------------------------------------------------------------------------------------------------------------------------------------------------------------------------------------------------------------------------------------------------------------------------------------------------------------------------------------------------------------------------------------------------------------------------------------------------------------------------------------------------------------------------------------------------------------------------------------------------------------------------------------------------------------|
| Criterios | Mayores |
| | <ol style="list-style-type: none"> 1. Exposición a estímulos externos: biomateriales, vacunas, anilinas u otros materiales orgánicos/inorgánicos antes de las manifestaciones clínicas. 2. Tiempo de latencia mínimo de días cuando se refiere a vacunas y de 1 mes cuando el presunto desencadenante es distinto de las vacunas, es decir, biomateriales. 3. Afectación clínica: <ul style="list-style-type: none"> • Local/regional: nódulos inflamatorios; edema cutáneo o angioedema, induraciones cutáneas; pseudoabscesos; linfadenopatía, paniculitis, morfea, lesiones de tipo sarcoideo. • Sistémicas: nódulos inflamatorios a distancia; artritis; sicca o síndrome de Sjögren; miositis o debilidad muscular, paniculitis extendida, afectación neurológica desmielinizante, o evolución a enfermedades autoinmunes orgánicas o no orgánicas. 4. Biopsia tipo cuerpo extraño de la zona afectada o de los ganglios linfáticos o hallazgos histológicos compatibles con trastornos autoinmunes/granulomas. 5. La eliminación de los materiales desencadenantes induce una mejoría 6. HLA compatible (Ejemplo, HLA B8, HLA DRB1, HLA DR3, HLA DQB1 o combinación de haplotipos). |
| | menores |
| | <ol style="list-style-type: none"> 1. Antecedentes recientes de factores desencadenantes previos a la aparición de las manifestaciones clínicas. 2. Livedo reticularis de novo de gran tamaño y/o eritema de la mano al inicio de las manifestaciones clínicas. 3. Presencia de cualquier autoanticuerpo y/o hipergammaglobulinemia y/o ECA y/o LDH y/o niveles bajos de complemento. |
| <p>Requiere 3 criterios mayores, o 2 mayores y 2 menores para el diagnóstico</p> | |

Se han utilizado diferentes términos para describir la patología causada por sustancias externas al cuerpo y que son inyectadas por doctores

o incluso por personal no autorizado para mejorar arrugas, cicatrices y el contorno corporal, tales como enfermedad por modelantes o por biopolímeros. En general, las sustancias utilizadas no están autorizadas para dicho uso o son sustancias prohibidas, algunos ejemplos son los aceites minerales, la silicona líquida, colágeno, parafina, metacrilato, entre muchas otras, siendo el ácido hialurónico es el único inyectable autorizado por la FDA (Food and Drug Administration) para uso estético/cosmético. Dichos materiales pueden causar diversas manifestaciones y complicaciones tanto a corto como a largo plazo, a nivel local en el sitio de aplicación o a distancia y sistémicas, lo que se está volviendo un problema de salud a nivel mundial, en especial en países en vías de desarrollo, tales como los países latinoamericanos donde no hay una regulación adecuada para las estas sustancias y el personal que puede realizar los procedimientos estéticos/cosméticos, donde las personas recurren a este tipo de procedimientos por su bajo costo, relativa sencillez de realización y porque no implican el paso por un quirófano pudiéndose realizar en un consultorio en el mejor de los casos. Las áreas más comúnmente inyectadas con biopolímeros son los glúteos, como en la paciente de este reporte, y los pechos¹⁶⁻¹⁸ pudiendo desarrollar complicaciones locales como deformidad del lugar de la inyección, migración del material inyectado, eritema, granulomas de cuerpo extraño y úlceras,

por mencionar algunas. Mientras que las complicaciones sistémicas incluyen el mismo síndrome de ASIA y otras enfermedades autoinmunes o del tejido conectivo, neumonitis e incluso el desarrollo de linfomas y otros cánceres.¹⁷⁻¹⁹

No existe un tratamiento estandarizado para esta entidad clínica, sin embargo, el retiro del material, sustancia o adyuvante, se considera el principal tratamiento, como en el caso de pacientes con implantes mamarios de silicona, las cuales presentan mejoría de los síntomas de manera parcial o completa al retirar los implantes en la mayoría de los casos, característica que comparte la paciente descrita en este reporte, quien al retirar los granulomas por cuerpo extraño causados por el biopolímero inyectado, mejoró de manera significativa en su sintomatología local y sistémica. Dicha mejoría del cuadro clínico, como ya se ha mencionado anteriormente, es parte de los criterios diagnósticos de Shoenfeld. Si no hay mejoría con el retiro del estímulo o no es posible el mismo, se puede optar por utilizar biológicos o fármacos inmunomoduladores en busca de dar una mejor calidad de vida al paciente.^{1,18,20}

Conclusión

El Síndrome de ASIA es una patología aún poco conocida, con síntomas poco específicos, sin embargo, desde la implementación en 2011 de los criterios de Shoenfeld se ha logrado estandarizar su diagnóstico en pacientes expuestos

a adyuvantes y que no cumplen con criterios propios de otras enfermedades autoinmunes/autoinflamatorias, permitiendo identificar su relación con los diferentes agentes causales que van desde la aplicación de biopolímeros o modelantes para fines estéticos/cosméticos, hasta la colocación de implantes mamarios de silicona y otros dispositivos protésicos, así como materiales de uso terapéutico como vacunas e incluso mallas utilizadas en la reparación de hernias, por lo que el diagnóstico de este síndrome debe de tenerse en alta sospecha clínica en todo aquel paciente en contacto con algún adyuvante o material externo que pueda actuar como tal.

Conflicto de intereses

Los autores declaran no tener ningún conflicto de interés.

Referencias

1. Shoenfeld Y, Agmon-Levin N. 'ASIA' - autoinmune/inflammatory syndrome induced by adjuvants. *J Autoimmun.* 2011;36(1):4-8.
2. Alijotas-Reig J, García-Gimenez V, Llurba E, Vilardell-Tarrés M. Autoimmune/inflammatory syndrome (ASIA) induced by biomaterials injection other than silicone medical grade. *Lupus.* 2012;21(12):1326-34.
3. Torres GB, Burgos BR, Medrano RG, Priego BRB. Instrumento para evaluar y estadificar el daño producido por la infiltración de sustancias modelantes *Cir Plast* 2010;20(3):105-11.
4. Murillo-Godínez G. Uso ilícito de modelantes y efectos adversos. *Med Int Mex* 2010;26(4):346-9.

5. Gordillo-Hernández J, Alegre-Tamez E., Torres-Baltazar I, Mendieta-Espinosa MJ., Sastré-Ortiz N. Abordaje multidisciplinario de la enfermedad humana por infiltración de sustancias modelantes. *Cir Plást Iberolatinoam*. 2013;39(3):269-77.
6. Contreras-Díaz BR, Córdova-Gómez A, Rubio-Gómez L, Contreras-Ruiz Velasco R. Enfermedad por modelantes, síndrome autoinmune inducido por adyuvantes y otras enfermedades de la vanidad. *Cir Gen*. 2021;43(4):234-42.
7. The International Society of Aesthetic Plastic Surgery (ISAPS). International Survey on Aesthetic/Cosmetic Procedures [Internet]. Nueva Jersey; ISAPS; 2021. [citado 15 de agosto de 2024]. Disponible en: https://www.isaps.org/media/vdpdanke/isaps-global-survey_2021.pdf
8. Tamayo CAM, Estévez TMH, Alvarado SR, Chong LA. Síndrome autoinmune inflamatorio inducido por adyuvante después de la administración de un agente modelante con sintomatología de fibromialgia. *Rev Colomb Reumatol*. 2019;26(2):145-47.
9. Domínguez CLG, Arellano AJG. Síndrome autoinmune inflamatorio inducido por adyuvantes (ASIA): Síndrome de Shoenfeld. *Acta Med*. 2022;20(1):96-8.
10. Gonzalez-Rendon MG, Larrazabal A, Suárez Á, Gutierrez C, Ortiz-Caceres W, de Waard JH, et al. Síndrome autoinmune/autoinflamatorio inducido por adyuvantes (ASIA) en pacientes dermatológicas a los cinco años posteriores a la colocación de material de relleno con fines cosméticos. *Med Cutan Iber Lat Am*. 2019;47(1):34-8.
11. Bragazzi NL, Hejly A, Watad A, Adawi M, Amital H, Shoenfeld Y. ASIA syndrome and endocrine autoimmune disorders. *Best Pract Res Clin Endocrinol Metab*. 2020;34(1):101412.
12. Watad A, Bragazzi NL, McGonagle D, Adawi M, Bridgewood C, Damiani G, et al. Autoimmune/inflammatory syndrome induced by adjuvants (ASIA) demonstrates distinct autoimmune and autoinflammatory disease associations according to the adjuvant subtype: Insights from an analysis of 500 cases. *Clin Immunol* 2019;203:1-8.
13. Cohen Tervaert JW, Martinez-Lavin M, Jara LJ, Halpert G, Watad A, Amital H, et al. Autoimmune/inflammatory syndrome induced by adjuvants (ASIA) in 2023. *Autoimmun Rev*. 2023;22(5):103287.
14. Alijotas-Reig J. Human adjuvant-related syndrome or autoimmune/inflammatory syndrome induced by adjuvants. Where have we come from? Where are we going? A proposal for new diagnostic criteria. *Lupus*. 2015;24(19):1012-8.
15. Montealegre G, Uribe R, Martínez-Ceballos MA, Rojas-Villarraga A. ASIA syndrome symptoms induced by gluteal biopolymer injections: Case-series and narrative review. *Toxicol Rep*. 2021;8:303-14.
16. Paipilla-Sandoval M, Sarmiento-Pardo P, Larrarte-Arenas D, Cortes-Fonseca D, Camargo-Gonzales DF, Halliday Rueda A. Síndrome de ASIA, una patología desconocida. *Rev Col Cir Plast Reconstr*. 2022;28(1):42-8.
17. López-Mendoza FJ, Moran-Romero M, Mouneu N. Outcomes and complications of surgical removal of foreign body granulomas due to illicit polymer injection for cosmetic purposes. *Aesthet Surg J*. 2021;41(9):NP1176–NP1187.
18. Caravantes-Cortes MI, Roldan-Valadez E, Zwojewski-Martinez RD, Salazar-Ruiz SY, Carballo-Zarate AA. Breast prosthesis syndrome: Pathophysiology and management algorithm. *Aesthetic Plast Surg*. 2020;44(5):1423-37.
19. Tamayo-Carbón AM, Orozco-Jaramillo MA, Posada-Ruiz DA. Sustancias adyuvantes y síndrome autoinmune inflamatorio inducido por adyuvantes. Presentación de un caso. *Rev Panor*. 2020;15(1):59-64.
20. Atiyeh B, Emsieh S. Breast implant illness (BII): Real syndrome or a social media phenomenon? A narrative review of the literature. *Aesthetic Plast Surg*. 2022;46(1):43-57.