

Granuloma Central de Células Gigantes Maxilar Agresivo en paciente pediátrico: Reporte de Caso

Aggressive Maxillary Central Giant Cell Granuloma in a pediatric patient: A Case Report

Luis Alejandro Torrontegui-Zazueta¹, Yoselin Savely Cortez-Vargas¹, Bryan Santiesteban-Guevara¹, Arturo Jesús Alanis-Núñez², Cynthia Marina Urias-Barreras³, Areli Sonaly Prado-Tapia⁴, David Eduardo Vázquez-Retamoza⁵

1. Médico Residente de Otorrinolaringología y Cirugía de Cabeza y Cuello, Centro de Investigación y Docencia en Ciencias de la Salud, Hospital Civil de Culiacán. Universidad Autónoma de Sinaloa. Culiacán, Sinaloa.
2. Médico Adscrito del Departamento de Otorrinolaringología y Cirugía de Cabeza y Cuello, Centro de Investigación y Docencia en Ciencias de la Salud, Hospital Civil de Culiacán. Universidad Autónoma de Sinaloa. Culiacán, Sinaloa.
3. Patóloga bucal adscrita a la Facultad de Odontología y al Departamento de Anatomía Patológica, Centro de Investigación y Docencia en Ciencias de la Salud, Hospital Civil de Culiacán. Universidad Autónoma de Sinaloa. Culiacán, Sinaloa.
4. Médico Especialista en Anatomía Patológica.
5. Médico Especialista en Otorrinolaringología y Cirugía de Cabeza y Cuello.

***Autor de correspondencia:** Luis Alejandro Torrontegui Zazueta.
Ciudad de Morelia #1301, Las Quintas, Culiacán, Sinaloa, México.
Correo electrónico: alejandrotorrontegui123@gmail.com

DOI <http://dx.doi.org/10.28960/revmeduas.2007-8013.v14.n1.006>

Recibido 12 de octubre 2023, aceptado 16 de diciembre 2023

RESUMEN

Objetivo: Describir el granuloma central de células gigantes, así como su tratamiento y presentación de caso clínico.

Caso clínico: La paciente presentaba un aumento de volumen en el hueso maxilar superior derecho, y epífora derecha secundario a obstrucción del conducto lagrimal. Se procedió a biopsia incisional con resultado histopatológico de granuloma central de células gigantes. Se realizó resección en bloque de la lesión mediante desguante facial y maxilectomía de infraestructura.

Conclusión: El granuloma central de células gigantes es una lesión destructiva con alta tasa de recidiva, es importante la resección completa de la lesión optando por la opción terapéutica más adecuada para cada caso.

Palabras clave: Granuloma central de células gigantes, maxilar, agresivo, pediátrico, quirúrgico.

ABSTRACT

Objective: To describe a central giant cell granuloma, its treatment, and a clinical case.

Clinical Case: The patient presented a swelling in the superior right maxillary bone; and right epiphora secondary to an obstruction of the lacrimal conduct. An incisional biopsy was performed with histopathological result of central giant cell granuloma. An en bloc resection of the lesion was performed through degloving and infrastructure maxillectomy. **Conclusion:** Central giant cell granuloma is a destructive lesion with a high recurrence rate, the complete resection of the lesion is important opting for the most appropriate therapeutic option for each case.

Keywords: Central Giant Cell Granuloma, maxillary, aggressive, pediatric, surgical.

Introducción

Los tumores sinonasales afectan en una proporción de 1:100,000 habitantes al año, existe una diversidad histopatológica amplia, sin mencionar la proximidad a la órbita y cavidad intracranial lo cual predispone que el tratamiento quirúrgico represente un reto terapéutico.¹ El granuloma central de células gigantes (GCCG) es una rara lesión osteolítica benigna de los maxilares descrita en 1953 por Jaffe, quien inicialmente lo describió como un “granuloma reparativo de células gigantes”, considerándolo como un proceso reparativo del tejido localizado.² La Organización Mundial de la Salud (OMS) en su actualización del año 2022 lo define como una lesión compuesta por osteoclastos y tejido fibroso que contiene múltiples focos hemorrágicos, células gigantes multinucleadas y trabéculas óseas ocasionalmente.³ Se ha estimado una incidencia en la población del 0.0001%. El pico de edad va desde los 5 a los 15 años, raramente manifestándose posterior a los 30 años edad. Afecta más comúnmente a mujeres con una tasa de 2:1.⁴ Esta patología posee un potencial destructivo local agresivo. Por lo que es necesario instaurar un tratamiento para impedir dicho crecimiento. Se presenta el caso de un GCCG maxilar en paciente pediátrico.

Caso Clínico

Paciente femenino de 14 años de edad quien inicia padecimiento de 7 meses de evolución con epífora derecha, así como secreción hialina e hiperemia ocular ipsilateral, con múltiples tratamientos previos sin respuesta. Acude a consulta de otorrinolaringología y cirugía de cabeza y cuello visualizándose a la exploración física aumento de volumen en paladar duro del lado derecho, expansivo, firme, no depresible, con bordes lisos (**figura 1**).

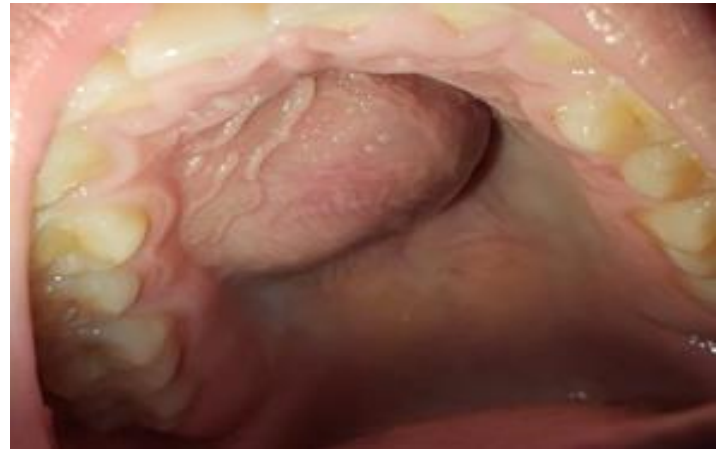

Figura 1. Se observa aumento de volumen en paladar duro, de características expansiva, depresible, firme, de superficie lisa e intacta.

Se solicitan estudios de imagen visualizando tomográficamente una zona isodensa a tejidos blandos en seno maxilar derecho, la cual se extiende hacia paladar duro, de dimensiones aproximadas de 32 x 21 x 32mm, con datos de resorción ósea de pared medial del seno maxilar con leve realce al contraste, con obstrucción del conducto nasolagrimal ipsilateral (**figura 2 A y B**). En imagen por resonancia magnética se visualiza una lesión expansiva a nivel del tercio

anterior del seno maxilar extendiéndose hacia paladar duro, heterogénea en secuencias ponderadas en T2, con áreas iso e hipointensas en T1 con leve realce al contraste (**figura 3 A y B**).

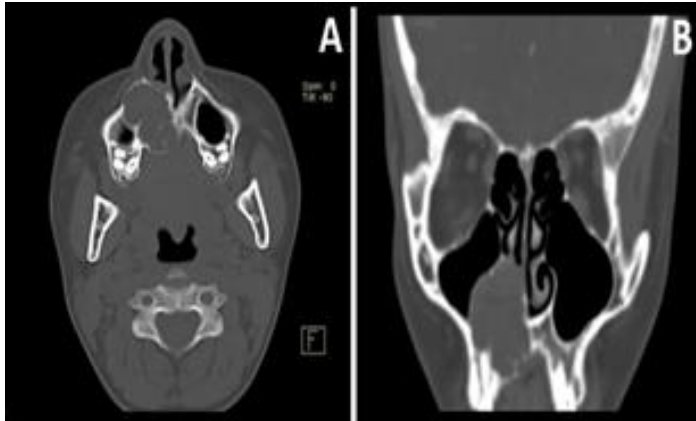


Figura 2. Tomografía de nariz y senos paranasales **(A)** Corte axial con presencia de lesión osteolítica expansiva de origen en maxilar derecho con remodelación y erosión ósea de la pared medial. **(B)** Corte coronal visualizándose lesión osteolíticas de dimensiones aproximadas de 32x21x32mm con leve realce al contraste, con obstrucción del conducto nasolagrimal.

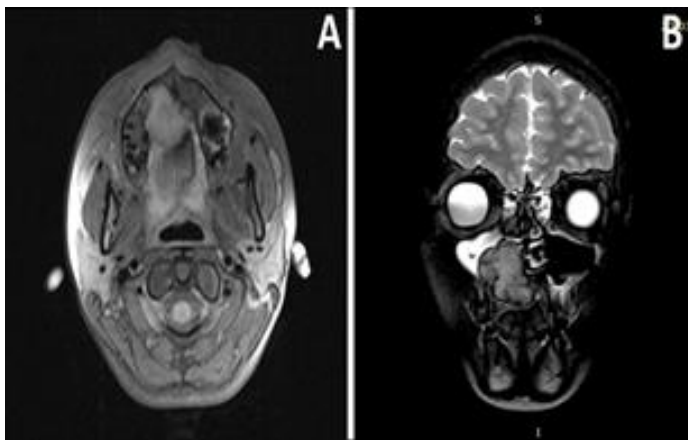


Figura 3. Imagen por resonancia magnética. **(A)** Imagen por resonancia magnética en corte axial en secuencia T1 con lesión iso-hipointensidad, con involucro de reborde alveolar derecho y protrusión hacia cavidad oral. **(B)** Corte coronal en secuencia T2 observándose lesión expansiva localizada en tercio anterior de maxilar y paladar duro, ovalada, heterogénea con ocupación hiperintensa en seno maxilar derecho.

Se decide toma de biopsia de lesión observándose lesión azulada blanda, con una fina

cápsula de tejido fibroso durante el procedimiento. El reporte histopatológico informó lesión central de células gigantes con focos de necrosis, por lo que se solicita inmunohistoquímica resultando positivo los marcadores CD68, vimentina, ki67 en 5% de las células estromales y negativo a p53. Ante sospecha de granuloma central de células gigantes (GCCG) contra tumor pardo del hiperparatiroidismo se solicitan niveles de parathormona y calcio sérico con resultados de 37.94pg/ml y 9.7mg/dl respectivamente, reforzando el diagnóstico presuntivo de GCCG. Posteriormente debido al crecimiento progresivo y rápido de la tumoración se decide su programación para resección en bloque bajo anestesia general mediante desguante facial y maxilectomía de infraestructura bajo; retirando hueso maxilar, tumoración y piezas dentales desde incisivo medial hasta primer premolar maxilar derechos, se coloca obturador maxilar previamente moldeado (**figura 4, A y B**).

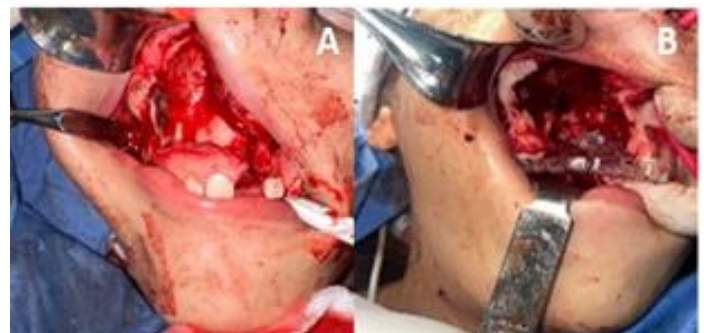

Figura 4. **(A)** Se realiza desguante facial visualizando lesión sobre hueso maxilar derecho con extensión hacia paladar duro. **(B)** Se realiza maxilectomía de infraestructura con resección de lesión. Se observa lecho quirúrgico libre de lesión.

Posterior a 2 días de estancia intrahospitalaria con adecuada evolución postquirúrgica, se decide el egreso con citas semanales para el seguimiento. El reporte definitivo de histopatología se describe macroscópicamente un tejido con dimensiones de medial a lateral de 3.8cm, anteroposterior 3cm y ocluso nasal 4.1cm (**figura 5, A-D**); microscópicamente describe una lesión proliferante, bien delimitada con un patrón sólido de bordes empujantes compuesta por abundantes células gigantes multinucleadas consistentes con osteoclastos, inmersas en un estroma hiper celular compuesto por células fusiformes a ovals, focos de extravasación de eritrocitos y hemosiderina entremezcladas con escaso infiltrado inflamatorio crónico, depósito de osteoide y trabéculas óseas en distinto grado de maduración. Compatible con granuloma central de células gigantes, confirmando así, la sospecha diagnóstica. (**figura 6, A-C**).

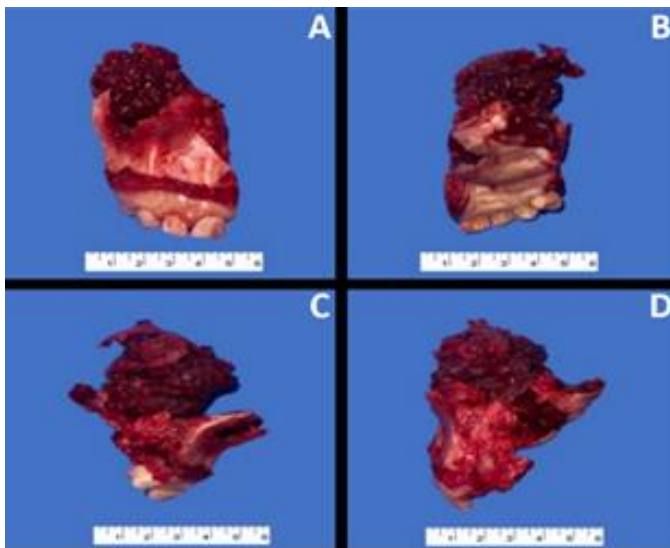


Figura 5. Pieza quirúrgica con lesión ósea y hueso maxilar derecho, con medidas aproximadas de 4cm. **(A)** Vista anterosuperior. **(B)** Vista posteroinferior. **(C)** Vista lateral. **(D)** Vista medial.

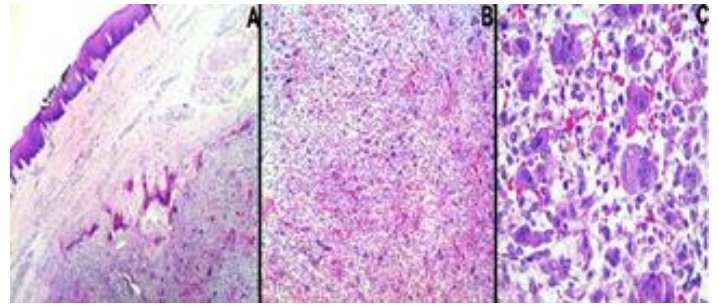


Figura 6. Características microscópicas. **(A)** Lesión bien delimitada con trabéculas óseas subyacente a epitelio estratificado plano paraqueratinizado. H&E 10x. **(B)** Estroma hiper celular compuesto por abundantes células gigantes multinucleadas, células fusiformes a ovals y focos de extravasación eritrocitaria entremezcladas con infiltrado crónico. H&E 40x. **(C)** Células gigantes multinucleadas. H&E 100x.

Durante el seguimiento, la paciente presenta adecuada evolución postquirúrgica, sin datos de recidiva, con cambios polipoideos en seno maxilar derecho a los 4 meses y sin presencia de los mismos a los 9 meses (**figura 7, A y B**).

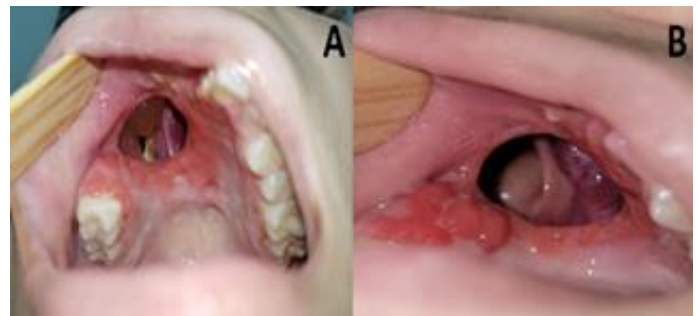

Figura 7. Se observa lecho quirúrgico en el seguimiento postoperatorio. **(A)** Seguimiento a los 4 meses postoperatorios, se visualizan cambios polipoideos en seno maxilar derecho, sin recidiva de lesión. **(B)** Seguimiento a los 9 meses posoperatorios. Sin datos de recidiva ni cambios polipoideos.

Actualmente la paciente se encuentra en proceso de realización de molde obturador permanente.

Discusión

El granuloma central de células gigantes (GCCG) es una lesión intraósea benigna y localmente agresiva, principalmente localizada en la mandíbula y maxila con una incidencia 2:1 respectivamente, siendo más común del lado derecho. Es más común en mujeres 2:1 comparado a los hombres, sin embargo, no se ha encontrado evidencia de esta predilección.^{5,6} Algunos autores han reportado estados de altos niveles de estrógenos en pacientes con GCCG, proponiendo así el origen de la predilección por el sexo femenino, sin embargo, los GCCG rara vez manifiestan receptores de estrógenos.⁷ A pesar de ser de etiología desconocida y generalmente esporádico también se ha asociado a traumatismos y ciertas enfermedades como neurofibromatosis tipo I, síndrome de Noonan, síndrome de Ramón, síndrome de Campanacci y Querubismo, los cuales presentan mutación en la vía RAS/MAPK.^{3,6,8-10} Clínicamente, los pacientes pueden manifestar asimetría facial, reabsorción radicular, desplazamiento dental, alteración de la oclusión y neuropatía, siendo la asimetría facial la principal causa de búsqueda de atención médica por parte del paciente.^{5,11} El GCCG puede clasificarse como agresivo y no agresivo. El no agresivo típicamente es asintomático, de crecimiento lento, en contraparte, el agresivo es de crecimiento rápido, de un tamaño mayor de 5 centímetros, puede presentar perforación cortical hasta en el 50% de los casos y tiene alta tasa de recurrencia (37-

70%) típicamente durante los primeros 12-18 meses posteriores al tratamiento. Los GCCG agresivos representan el 20-30% de los casos.¹⁰⁻¹² Los estudios de imagen son importantes para la detección y delimitación de este padecimiento. Tomográficamente se evidencia destrucción del tejido y/o remodelación ósea, relacionado a una naturaleza más agresiva. La imagen por resonancia magnética es la mejor modalidad para evaluar la extensión de la enfermedad. Presenta hipo/isointensidad en T1 y T2, además de ligero realce al contraste tanto en tomografía como en imagen por resonancia magnética.⁶ Histopatológicamente, estas lesiones son no encapsuladas, localizadas, lobuladas con proliferaciones osteolíticas. Consta de células primarias que son fibroblastos y células secundarias como células gigantes multinucleadas consistentes con osteoclastos. Se observa tejido conectivo vascular con una distribución en parche de osteoclastos rodeando el estroma. Ocasionalmente se observan trabéculas óseas. Cuando hay presencia de extravasación eritrocitaria y depósitos de hemosiderina son datos de hemorragia multifocal. Los diagnósticos diferenciales incluyen todas las lesiones de células gigantes, entre ellas el tumor pardo del hiperparatiroidismo, el cual es histológicamente indistinguible del GCCG, este se encuentra presente con múltiples lesiones óseas y en un estado de hiperparatiroidismo mal controlado.⁴ El manejo puede ser tanto quirúrgico y no quirúrgico. El tratamiento no

quirúrgico es frecuentemente considerado para lesiones pequeñas y menos agresivas, esta opción consiste en la aplicación de esteroides intralesionales, administración de calcitonina subcutánea diaria y el uso de interferón- α por su efecto anti-angiogénico con buenos resultados; diversos autores han sugerido esta modalidad como terapia neoadyuvante para lesiones más grandes.^{4,8,12} En 2013 la FDA y en 2014 la Agencia de Medicinas Europeas aprobó el uso de Denusumab (anticuerpo monoclonal IgG2) para el tratamiento de tumores de células gigantes en adultos y adolescentes.⁸ En 2022, Hernández et al. publicaron su experiencia con el uso de Denusumab en pacientes pediátricos con GCCG, concluyendo con una respuesta favorable para la reducción del tamaño tumoral sin efectos colaterales importantes.⁸ El tratamiento quirúrgico consiste tanto en curetaje como en la extirpación en bloque de la lesión, opción preferida en las lesiones de gran tamaño. Aún es controversial la modalidad de tratamiento preferida, no obstante, la mayoría de los autores prefieren esta modalidad para la resección completa de la lesión y minimizar la recurrencia de la misma, además de ser la modalidad preferida en las lesiones de naturaleza agresiva.^{4,12} En el caso presentado, se tomó una decisión conjunta con el paciente, familiares y el equipo médico quirúrgico de optar por la resección en bloque debido a la naturaleza agresiva de la enfermedad, obteniendo re-

sultados satisfactorios y una adecuada evolución postquirúrgica durante los 9 meses de seguimiento.

Conclusiones

El GCCG es una lesión ósea benigna rara de comportamiento agresivo potencialmente destructivo, con alta tasa de recidiva, es necesario conocer las opciones terapéuticas disponibles y optar por la más adecuada para el manejo de la lesión, tomando una decisión en conjunto con el equipo médico quirúrgico y el paciente.

Agradecimientos

Los autores de este trabajo agradecemos al equipo del servicio de Otorrinolaringología y Cirugía de Cabeza y Cuello y al equipo de Anatomía Patológica de esta institución, así como al Dr. Vázquez y Dra. Prado por su apoyo en el manejo y diagnóstico del caso.

Referencias

1. Lund VJ, Clarke PM, Swift AC, McGarry GW, Kerawala C, Carnell D. Nose and paranasal sinus tumours: United Kingdom National Multidisciplinary Guidelines. *J Laryngol Otol.* 2016;130(S2):S111-S118.
2. Collantes-Ricci ME, Beltrán-Acedo MS, Bojórquez-Cortez A, Sánchez-Isijara G, Basmurto-Flores JC, Valle-Urías AE y González-Angulo Víctor Hugo. Granuloma central de células gigantes. *Rev Med Uas.* 2023;13:46-51.

3. Vered M, Wright JM. Update from the 5th Edition of the World Health Organization Classification of Head and Neck Tumors: Odontogenic and Maxillofacial Bone Tumours. *Head Neck Pathol.* 2022;16:63-75.
4. Shaw SE, Chan CH. (2023). Non-Odontogenic Tumors of the Jaws. Disponible en: <https://www.ncbi.nlm.nih.gov/books/NBK576441/> [Acceso en 04 de abril de 2024]
5. Pinheiro LR, Pinheiro JJ, Júnior SA, Guerreiro N, Cavalcanti MG. Clinical and Imagiological Findings of Central Giant Cell Lesion and Cherubism. *Braz Dent J.* 2013;24(1):74-79
6. Devi CP, Swaroopkanth T, Sudhaka G. Kiranmai D, Sasank R. Sridharreddy D. Central Giant Cell Granuloma of Maxilla: A Case Report. *Indian J Otolaryngol Head Neck Surg.* 2013;65(Suppl 1):S192-S194.
7. Whitaker SB, Bouquot JE. Estrogen and progesterone receptor status of central giant cell lesions of the jaws. *Oral Surg Oral Med Oral Pathol.* 1994;77(6):641-4
8. Hernández PL, Fernández ME, García SL, De Lucio DA, Villegas RJ. Experience with Denosumab in central giant-cell granuloma. *Andes pediater.* 2022;93(2):247-252.
9. Valentine JC, Nelson BL. Central Giant Cell Lesion. *Head Neck Pathol.* 2011;5:385-388.
10. Jen-Chieh L, Hsuan-Ying H. Soft Tissue Special Issue: Giant Cell-Rich Lesions of the Head and Neck Region. *Head Neck Pathol.* 2020;14:97-108
11. Consoli NR, Berardi AG, Pasquale NV, Pesce MA, De Franceschi C. Granuloma central de células gigantes Caso clínico y tratamiento quirúrgico. *RAOA.* 2018;106(3):93-97.
12. Pogrel AM. The diagnosis and management of giant cell lesions of the jaws. *Ann Maxillofac Surg.* 2012;2(2):10