

Alteraciones microvasculares en retina observadas en angiografía por tomografía de coherencia óptica en posoperados de membranectomía: estudio retrospectivo

Microvascular retinal changes observed by optical coherence tomography angiography in patients that underwent membranectomy: a retrospective study

Ma. Del Socorro Esmeralda Meléndez-Ledesma^{1*}, Efraín Romo-García^{1,3}, Josefát Alan Godina-Morales¹, Erick José Santoyo-Gómez¹, Stephanye Celina Miranda-Haro¹, Carlos Ernesto Mora-Palazuelos²

1. Departamento de Retina, Centro de Investigación en Docencia y Ciencias de la Salud (CIDOCS). Universidad Autónoma de Sinaloa (UAS).
2. Departamento de Investigación, Centro de Investigación en Docencia y Ciencias de la Salud (CIDOCS). Universidad Autónoma de Sinaloa (UAS).
3. Departamento de Retina, Hospital Oftalmológico de Sinaloa.

***Autor de correspondencia:** Ma. Del Socorro Esmeralda Meléndez Ledesma.
ProL. Álvaro Obregón 1422, colonia Tierra blanca, CP 80030, Culiacán, Sinaloa, México.
Tel.: +52 667 758 0500 es.me.leds@gmail.com

DOI <http://dx.doi.org/10.28960/revmeduas.2007-8013.v14.n1.004>

Recibido 16 de octubre 2023, aceptado 20 de diciembre 2023

RESUMEN

Objetivo. Evaluar alteraciones en la microvasculatura retiniana mediante OCTA en pacientes operados de membranectomía. **Material y métodos.** Estudio observacional, descriptivo, longitudinal, retrospectivo. Se revisaron expedientes de pacientes con diagnóstico de MER posoperados de VPP con membranectomía 6 meses antes de la fecha del estudio, con estudio de OCTA para determinar las características de la FAZ, la densidad vascular foveal y parafoveal, se evaluó AVMC preoperatoria y posoperatoria y clasificación del grado de MER previo a la cirugía. **Resultados.** Se revisaron expedientes de 34 pacientes (34 ojos), de los cuales 4 ojos presentaron MER grado 2, 15 ojos con grado 3 y 15 ojos con grado 4. La AVMC (LogMAR) preoperatoria media fue de 0.91 ± 0.29 , y el grosor macular central medio fue 453.09 ± 73.28 . La AVMC final promedio de 0.51 ± 0.31 y GMC final medio 324.35 ± 56.05 . Mediante OCTA se determinó FAZ con un área media de 0.22 ± 0.12 mm, un perímetro medio de 2.35 ± 0.65 y circularidad media de 0.37 ± 0.08 . La AVMC tuvo una correlación positiva alta ($p=0.000$) de la DVF tanto en el PCS como en el PCP. Por otro lado, se encontró una correlación negativa media a alta ($p=0.004$) con el área, perímetro y circularidad de la FAZ.

Conclusión. Existen cambios en la microvasculatura retiniana en ojos con MER, presentando aumento en la densidad de perfusión foveal, así como una FAZ de menor tamaño. Estas alteraciones se correlacionaron con resultados visuales menos favorecedores.

Palabras clave: *membrana epirretiniana, angiografía por OCT, microvasculatura.*

ABSTRACT

Objective: To analyse the microvascular changes in the macula with OCTA six months after surgery in patients that underwent surgery for ERM. **Methods:** This is an observational, descriptive, longitudinal, retrospective study in which we review the records of patients with ERM that underwent PPV with peeling of ERM and MLI at least 6 months before the study. OCTA was performed to analyse FAZ, foveal and parafoveal vascular density. Classification of the severity of ERM and BCVA before and after the surgery was noted. **Results:** 34 patients (34 eyes) were studied. 4 eyes with ERM grade 2, 15 eyes with ERM grade 3 and 15 eyes with ERM grade 4. Preoperative BCVA was 0.91 ± 0.29 and mean CMT was 453.09 ± 73.28 . Final BCVA was 0.51 ± 0.31 and mean CMT was 324.35 ± 56.05 . FAZ measured with OCTA had a mean area of 0.22 ± 0.12 mm, mean perimeter 2.35 ± 0.65 and mean circularity of 0.37 ± 0.08 . BCVA had a high positive correlation ($p=0.000$) with FVD in the SCP and DCP. On the other hand, there was a medium to high negative correlation ($p=0.004$) with FAZ circularity, perimeter and area.

Conclusions: There are microvascular changes in eyes with ERM, which are a higher foveal perfusion density and a smaller FAZ. These changes correlate with worse visual outcomes.

Keywords: *epiretinal membrane, OCT angiography, microvasculature.*

Introducción

La MER se define como la proliferación prerretiniana de miofibroblastos asociados a matriz extracelular. Es una membrana hiperplásica cuya formación tiene lugar enfrente de la mácula. Esta patología puede conllevar una baja visual severa y presencia de metamorfopsias, micropsia o incluso diplopia monocular, lo cual impacta negativamente la calidad de vida de los pacientes. Tiene una prevalencia del 7-11.8% en estudios realizados en Estados Unidos, siendo la edad avanzada el principal factor de riesgo. Su etiología es de origen idiopático en la mayoría de los casos.^{1,2,3} El tratamiento considerado “estándar de oro” para la MER es mediante la remoción de esta a través de cirugía. Usualmente, la indicación para llevar a cabo la cirugía es una visión peor que 20/60 o LogMar 0.3, aunque también puede estar asociado con presencia de metamorfopsias o micropsias significativas para el paciente. Desde 1978, dicho tratamiento consiste en realizar remoción del gel vítreo mediante vitrectomía vía pars plana (VPP) asociado a membranectomía de la MER y pelado o limitorrexsis de MLI mediante pinzas o fórceps para retina.⁴

El OCTA es una técnica de imagen que permite la visualización de los vasos sanguíneos funcionales en el ojo. Se basa en la variación de señal en el OCT que se produce por el movimiento de las partículas, es decir, usa el movimiento de los eritrocitos como mecanismo de contraste para

visualizar el flujo sanguíneo y distinguirlo del tejido estático en el que se encuentra. En áreas donde se observe pérdida de vasculatura hay que tomar en cuenta que esto puede deberse a un flujo sanguíneo muy bajo, pérdida de flujo sanguíneo o pérdida de vasculatura en la región.⁵ Es una técnica de imagen no invasiva que fue desarrollada hace relativamente pocos años, ha sido utilizado para el estudio de múltiples patologías, representando un nuevo campo para el entendimiento del comportamiento de las estructuras retinianas, específicamente las estructuras vasculares, en pacientes vivos. Esto también es de utilidad para el estudio de los pacientes posterior a eventos quirúrgicos, evaluando los tejidos intervenidos a mayor profundidad.^{6,7}

En 2017, Govetto y colaboradores realizaron un estudio retrospectivo multicéntrico, en el cual evaluaron 194 ojos de pacientes diagnosticados con MER con el objetivo de determinar las características clínicas e imagenológicas de pacientes con dicha patología. Utilizando los sistemas de OCTA AgioPlex Cirrus y AngioVue system, se pudo constatar por primera vez la presencia de alteraciones en la vasculatura retiniana relacionados con el estadio de la enfermedad, siendo mayor conforme más avanzado el grado de la MER. La principal alteración reportada fue la disminución de la FAZ que podía ir desde una discreta reducción hasta la ausencia total de esta.⁸ Posteriormente, en 2019

Chen y colaboradores evaluaron 33 ojos de pacientes previo a vitrectomía para retiro de MER y 6 meses posterior a evento quirúrgico. Encontraron alteraciones vasculares mediante OCTA, reportando una densidad vascular menor a nivel foveal, asociando resultados visuales menos favorables en pacientes con alteraciones más acusadas en la FAZ.⁹

El objetivo de este estudio es evaluar las alteraciones en la microvasculatura retiniana mediante OCTA en pacientes operados de membranectomía 6 meses después de la cirugía y su correlación con la agudeza visual.

Material y métodos

Se trata de un estudio observacional, descriptivo, longitudinal, retrospectivo de tipo cohorte retrospectiva. Para llevarlo a cabo, se revisaron expedientes de pacientes con diagnóstico de membrana epirretiniana operados de vitrectomía por pars plana con membranectomía y pelado de membrana limitante interna 6 meses antes de la fecha del estudio. El estudio fue realizado en el departamento de Retina del Centro de Investigación y Docencia en Ciencias de la salud (CIDOCS) en colaboración con el departamento de Retina del Hospital Oftalmológico de Sinaloa en el periodo de enero a octubre de 2023. Este estudio fue sometido para evaluación y fue aprobado por el Comité de Ética en

Investigación del Centro de Investigación y Docencia en Ciencias de la Salud de la Universidad Autónoma de Sinaloa. Se realizó conforme a lo establecido en el Artículo 17 de la Ley General de Salud y a las pautas del CIOMS.

Se incluyeron pacientes mayores de 18 años, de sexo indistinto, con diagnóstico de membrana epirretiniana idiopática sometido a cirugía de vitrectomía por pars plana con membranectomía y pelado de membrana limitante interna 6 meses antes de la fecha del estudio. Dichos pacientes contaban con estudio de angiografía por tomografía de coherencia óptica tras 6 meses de haber realizado el procedimiento quirúrgico. Se excluyeron pacientes con pérdida de seguimiento, que presentaran otra patología ocular asociada, o que tuvieran complicaciones graves relacionadas al procedimiento quirúrgico que impidieran la realización de la angiografía por tomografía de coherencia óptica (por ejemplo: hemorragia vítrea, desprendimiento de retina, presencia de silicón en cavidad vítrea, etcétera). Se eliminó del estudio a pacientes con expediente clínico incompleto.

Métodos. Se obtuvo la agudeza visual mejor corregida (AVMC) preoperatoria y a los 6 meses del posoperatorio. Se clasificó la MER de acuerdo a las características preoperatorias del OCT-SD. Se determinaron las alteraciones microvasculares por medio de OCTA 6 meses después de cirugía, analizando lo siguiente: zona avascular foveal, densidad vascular foveal y parafoveal, así como densidad de perfusión foveal y parafoveal.

Variables y definición operacional

-Agudeza visual mejor corregida: es la mejor resolución espacial alcanzada utilizando corrección visual. Medido en escala numérica logarítmica (LogMAR).

-Zona Avascular Foveal (FAZ). Es la zona sin vasos sanguíneos ubicada en el centro de la fovea. Se analizó el área (mm²), perímetro y circularidad.

-Densidad vascular foveal (DVF). Es el porcentaje de área ocupado por vasos en un área de 1x1mm dentro de la fovea, es decir, dentro de las 300 micras alrededor de la zona avascular foveal. Medido en porcentaje.

-Densidad vascular parafoveal (DVPF). Es el porcentaje de área ocupado por vasos en el área anular entre 1x1 mm y 3x3 mm en la fovea. Medido en porcentaje.

-Densidad de perfusión foveal (DPF). Porcentaje de la superficie evaluada donde se observa vasculatura perfundida dentro del 1x1mm de la fovea (300 micras alrededor de la FAZ). Medido en porcentaje.

-Densidad de perfusión parafoveal (DPPF). Porcentaje de la superficie evaluada donde se observa vasculatura perfundida en el área anular entre 1x1 mm y 3x3 mm en la fovea. Medido en porcentaje.

-Clasificación por Tomografía de coherencia óptica de la membrana epirretiniana (según Govetto y col. En 2017). Es el grado de severidad según las características observadas en la tomografía de coherencia óptica (OCT). Grado 1: MER pequeña que respeta la depresión foveal. Grado 2: MER con pérdida de depresión foveal. Grado 3: MER con presencia de bandas continuas de tejido ectópico que producen alteraciones a nivel foveal. Grado 4: MER gruesa con bandas de tejido ectópico y pérdida de la definición de las capas retinianas

Instrumentos de medición:

-AVMC medida mediante cartilla de Snellen a 6 metros

-Tomografía de coherencia óptica de dominio espectral (OCT-SD) utilizando dispositivo Spectralis (Heidelberg Engineering, Vista, California, USA).

-Angiografía por tomografía de coherencia óptica (OCT-A) utilizando dispositivo Nidek Mirante (Nidek Co. Ltd., Gamagori, Japón) con plataforma AngioScan. de 3x3mm, 256/256 escaneos.

Métodos estadísticos.

Se calcularon las medias y su desviación estándar para cada variable. Se utilizó una prueba T unidireccional y prueba ANOVA para comparar diferencias entre los grupos. Se calcularon correlaciones entre las variables respecto a la AVMC y el grado de MER con la prueba de Spearman.

Se requirió una n= 34 ojos para con una potencia del 80% detectar una diferencia de 0.1mm en la zona avascular foveal después de una cirugía de membranectomía por membrana epirretiniana. Se asumió una desviación estándar de 0.2 y nivel de significancia de 0.05. Se utilizó una prueba T.

Una vez recolectados los datos, se exportaron al paquete estadístico SPSS para su organización, codificación y análisis estadístico propuesto.

Resultados

Se revisaron expedientes de 34 pacientes (34 ojos), de los cuales, 20 fueron mujeres y 14 fueron hombres. La edad promedio de los pacientes fue de 68 ± 8 años. De los ojos examinados, 14 fueron ojo derecho y 20 fueron ojo izquierdo. En cuanto a la clasificación por OCT de la MER, se encontraron 4 ojos (11.8%) con grado 2, 15 ojos (44.1%) con grado 3 y 15 ojos (44.1%) con grado 4. Ningún ojo presentó MER grado 1. La

agudeza visual mejor corregida preoperatoria media fue de 0.91 ± 0.29 . Mientras que a los 6 meses de la cirugía se obtuvo una AVMC promedio de 0.51 ± 0.31 . (Cuadro 1)

Cuadro 1. Datos demográficos

N= 34		Frecuencia	Porcentaje (%)
Sexo	Mujer	20	58.8
	Hombre	14	41.2
Ojo	Derecho	14	41.2
	Izquierdo	20	58.8
Grado	2	4	11.8
MER	3	15	44.1
	4	15	44.1
		Media	±
Edad		68	8
Preoperatoria	AVMC	0.9	0.2
	GMC	453.09	73.28
Final	AVMC	0.51	0.31
	GMC	324.35	56.05

MER: Membrana epirretiniana. AVMC: Agudeza visual mejor corregida. GMC: Grosor macular central.

La AVMC media preoperatoria fue de 0.65 ± 0.06 en los pacientes con MER grado 2, de 0.81 ± 0.16 en pacientes con MER grado 3, y de 1.09 ± 0.34 en pacientes con MER grado 4, observándose una diferencia significativa entre los grupos ($p= 0.003$). Por otro lado, la AVMC media final fue de 0.25 ± 0.06 en los pacientes con MER grado 2, de 0.36 ± 0.14 en pacientes con MER grado 3, y de 0.73 ± 0.33 en pacientes con MER grado 4, con una diferencia significativa entre los grupos ($p= 0.000$). Lo anterior nos sugiere que la AVMC se modifica según el grado de MER, provocando mayor alteración visual en

pacientes con MER de mayor grado. Dicha diferencia tiende a persistir aún después de la cirugía, obteniendo AVMC LogMAR más altas en pacientes con MER grado 4.

En cuanto a la zona avascular foveal, se observó un área (mm) media general de 0.22 ± 0.12 . Dicha área fue de 0.35 ± 0.08 en los pacientes con MER grado 2, de 0.27 ± 0.11 en pacientes con MER grado 3, y de 0.13 ± 0.08 en pacientes con MER grado 4, observándose una diferencia significativa entre los grupos ($p=0.000$). El perímetro medio (mm) general fue de 2.35 ± 0.65 . Por otra parte, este fue de 2.79 ± 0.19 en los pacientes con MER grado 2, de 2.64 ± 0.56 en pacientes con MER grado 3, y de 1.95 ± 0.59 en pacientes con MER grado 4, con una diferencia significativa entre los grupos ($p=0.003$). Por último, la circularidad media (mm) general fue de 0.37 ± 0.08 . Por otro lado, este fue de 0.49 ± 0.08 en los pacientes con MER grado 2, de 0.36 ± 0.07 en pacientes con MER grado 3, y de 0.34 ± 0.06 en pacientes con MER grado 4, con una diferencia significativa entre los grupos ($p=0.002$).

Por lo tanto, lo anterior nos sugiere que existe una disminución en la FAZ más acusada en ojos con MER de mayor grado. En la Figura 1 podemos observar la representación gráfica de las medias obtenidas por grupo describiendo las características de la FAZ: área, perímetro y circularidad.

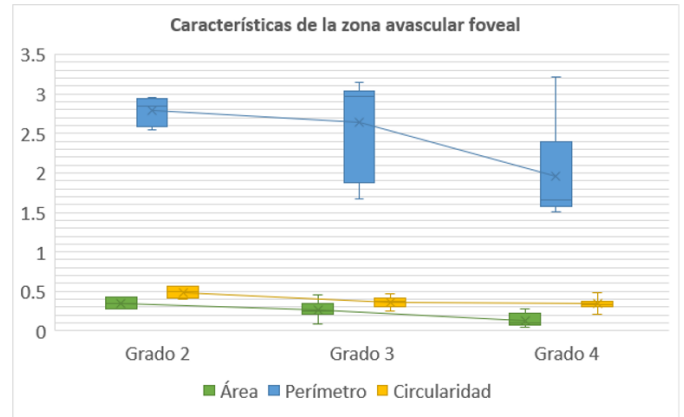


Figura 1. Características de la zona avascular foveal

Comparación de las características de la zona avascular foveal (área, perímetro y circularidad) observado según el grado de membrana epirretiniana. El análisis estadístico se realizó utilizando una prueba T unidireccional y prueba ANOVA. Las barras representan el valor medio \pm desviación estándar.

La densidad vascular macular obtenida mediante OCTA se midió según el área: foveal y parafoveal. Así mismo, se indica el plexo capilar estudiado: superficial (PCS) y profundo (PCP).

En el área foveal del plexo capilar superficial, se obtuvo un porcentaje medio de 2.75 ± 0.50 en los pacientes con MER grado 2, de 4.60 ± 3.83 en pacientes con MER grado 3, y de 8.93 ± 5.12 en pacientes con MER grado 4. No hubo diferencia significativa entre los grupos ($p=0.10$). La DVF del PCS media general fue de 6.29 ± 4.83 .

En el área parafoveal del plexo capilar superficial, se obtuvo un porcentaje medio de 15.50 ± 1.91 en los pacientes con MER grado 2, de 12.73 ± 3.46 en pacientes con MER grado 3, y de 15.00 ± 5.43 en pacientes con MER grado 4.

No hubo diferencia significativa entre los grupos ($p= 0. 299$). La DVPF del PCS media general fue de 14.06 ± 4.40 .

En el área foveal del plexo capilar profundo, se obtuvo un porcentaje medio de 1.00 ± 1.15 en los pacientes con MER grado 2, de 2.13 ± 1.92 en pacientes con MER grado 3, y de 3.60 ± 2.77 en pacientes con MER grado 4. No hubo diferencia significativa entre los grupos ($p= 0. 0.083$). La DVF del PCP media general fue de 2.65 ± 2.41 .

En el área parafoveal del plexo capilar profundo, se obtuvo un porcentaje medio de 9.75 ± 3.77 en los pacientes con MER grado 2, de 12.03 ± 3.23 en pacientes con MER grado 3, y de 8.97 ± 5.55 en pacientes con MER grado 4. No hubo diferencia significativa entre los grupos ($p= 0. 0.180$). La DVPF del PCP media general fue de 10.41 ± 4.58 .

Lo anterior nos sugiere que existe una tendencia de aumento del porcentaje de densidad vascular en el área foveal, tanto en el plexo superficial como profundo, conforme incrementa el grado de MER, sin embargo esto no fue estadísticamente significativo. Por otro lado, la variabilidad del área parafoveal no presenta relación con el grado de MER.

La densidad de perfusión macular obtenida mediante OCTA se midió según el área (foveal y parafoveal) y el plexo capilar estudiado (superficial y profundo).

En el área foveal del plexo capilar superficial, se obtuvo un porcentaje medio de 4.00 ± 1.15 en los pacientes con MER grado 2, de 11.13 ± 11.75 en pacientes con MER grado 3, y de 24.00 ± 15.59 en pacientes con MER grado 4, observándose una diferencia significativa entre los grupos ($p= 0.009$). La DPF del PCS media general fue de 15.97 ± 14.80 .

En el área parafoveal del plexo capilar superficial, se obtuvo un porcentaje medio de 40.25 ± 0.50 en los pacientes con MER grado 2, de 40.33 ± 7.76 en pacientes con MER grado 3, y de 45.77 ± 13.78 en pacientes con MER grado 4. No hubo diferencia significativa entre los grupos ($p= 0. 345$). La DPPF del PCS media general fue de 42.72 ± 10.66 .

En el área foveal del plexo capilar profundo, se obtuvo un porcentaje medio de 0.75 ± 0.50 en los pacientes con MER grado 2, de 3.33 ± 4.58 en pacientes con MER grado 3, y de 7.87 ± 6.63 en pacientes con MER grado 4, observándose una diferencia significativa entre los grupos ($p= 0.028$). La DPF del PCP media general fue de 5.03 ± 5.90 .

En el área parafoveal del plexo capilar profundo, se obtuvo un porcentaje medio de 20.50 ± 1.91 en los pacientes con MER grado 2, de 17.87 ± 5.63 en pacientes con MER grado 3, y de 19.00 ± 10.63 en pacientes con MER grado 4. No hubo diferencia significativa entre los grupos ($p= 0. 0.829$). La DPPF del PCP media general fue de 18.68 ± 7.90 .

Lo anterior nos sugiere que existe un aumento del porcentaje de densidad de perfusión en el área foveal, tanto en el plexo superficial como profundo, conforme incrementa el grado de MER. Por el contrario, de la misma forma que en el caso de la DVPF, las características del área parafoveal no presenta relación con el grado de MER. En la Figura 2 tenemos la representación gráfica de los porcentajes medios (%) describiendo la densidad de perfusión macular obtenida según el grado de MER.

Por último, en la Figura 3 podemos observar la correlación de la AVMC con de las características de la FAZ, densidad vascular macular y

densidad de perfusión macular. Observamos una correlación positiva alta que es estadísticamente significativa ($p= 0.000$) con la densidad vascular foveal tanto en el plexo superficial como en el plexo profundo. Por otro lado, se aprecia una correlación negativa media a alta que es estadísticamente significativa ($p= 0.004$) con el área, perímetro y circularidad de la FAZ. Esto nos sugiere que la AVMC se encuentra más afectada en pacientes cuyo porcentaje de densidad vascular y densidad de perfusión a nivel foveal es más alto. En cambio, la presencia de una FAZ más amplia se relaciona con una mejor AVMC.

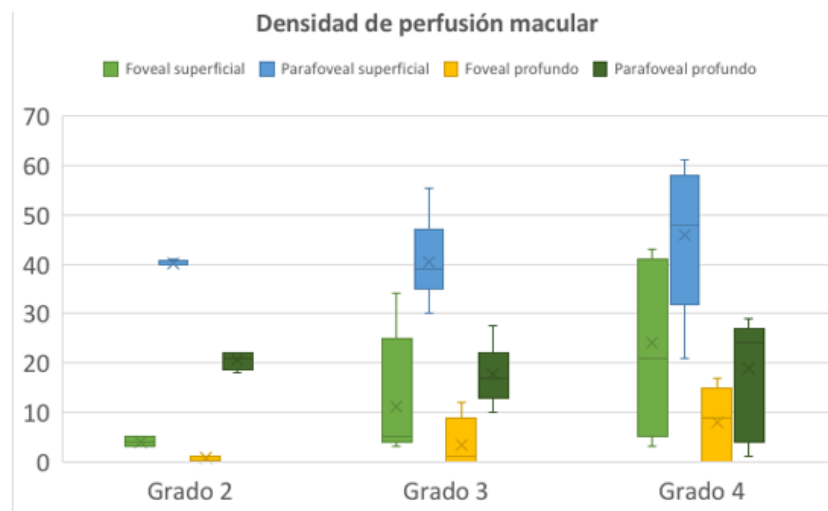


Figura 2. Densidad de perfusión macular. Porcentaje de densidad de perfusión macular de acuerdo al área estudiada (plexo superficial foveal/ parafoveal y plexo profundo foveal/ parafoveal) clasificado según el grado de membrana epirretiniana. El análisis estadístico se realizó utilizando una prueba T unidireccional y prueba ANOVA. Las barras representan el valor medio \pm desviación estándar.

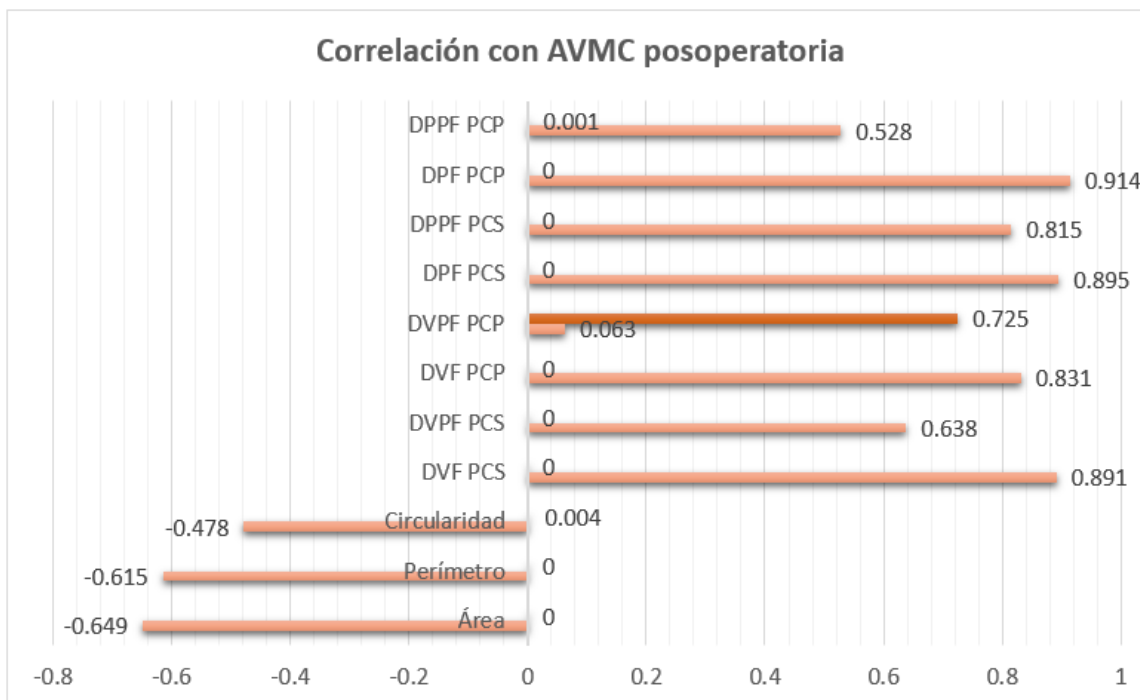


Figura 3. Correlación con AVMC posoperatoria

Correlación de la AVMC posoperatoria con las características microvasculares observadas por OCTA. El análisis estadístico se realizó utilizando una prueba de Spearman.

AVMC: Agudeza visual mejor corregida. DPPF PCP: Densidad de perfusión parafoveal en plexo capilar profundo. DPF PCP: Densidad de perfusión foveal en plexo capilar profundo. DPPF PCS: Densidad de perfusión parafoveal en plexo capilar superficial. DPF PCS: Densidad de perfusión foveal en plexo capilar superficial. DVPF PCP: Densidad vascular parafoveal en plexo capilar profundo. DVF PCP: Densidad vascular foveal en plexo capilar profundo. DVPF PCS: Densidad vascular parafoveal en plexo capilar superficial. DVF PCS: Densidad vascular foveal en plexo capilar superficial.

Discusión

La MER es una patología donde existe una alteración de la anatomía de la retina al producir fuerzas tangenciales derivado de la presencia y contracción de la membrana. La evaluación mediante OCTA nos permite valorar si estas alteraciones tienen repercusión a nivel de la microvasculatura retiniana.

En nuestro estudio encontramos que existe una mayor alteración visual en pacientes con MER de mayor grado, persistiendo dicha diferencia

aún después de 6 meses post membranectomía. Esto coincide con los resultados reportados por Mao y colaboradores en 2021⁷; aunque dicho estudio evaluó el grado de MER basándose en una clasificación distinta a la nuestra, sus resultados presentaron una tendencia a presentar AVMC peores en MER de mayor grado.

Por otro lado, también pudimos observar un aumento en el porcentaje de densidad de perfusión foveal y una disminución de la FAZ en ojos

con grados de MER más avanzados. Esto fue similar a los resultados reportados por Chen y colaboradores en China en 2018⁹, donde compararon los ojos operados de membranectomía a los 6 meses de la cirugía con un grupo de ojos sanos. Cabe mencionar que, aunque la tendencia fue similar a la de nuestro estudio, sus medias totales fueron distintas, lo cual puede deberse a la diferencia de etnia y características de su población.

Se observó una correlación estadísticamente significativa entre los resultados visuales y la FAZ, así como la densidad de perfusión y la densidad vascular foveales. Kim y colaboradores en 2023 en Korea¹⁰ reportaron resultados similares utilizando el sistema DRI Triton (Topcon, Tokio, Japón) para la toma del OCTA encontraron una correlación alta en relación con la circularidad y el perímetro de la FAZ más estrechos. La FAZ se considera un marcador importante, Kitagawa en 2019¹¹ sugirió la monitorización de esta para determinar el tiempo óptimo en el cual el paciente debe ser sometido a cirugía para obtener mejores resultados visuales.

En nuestro estudio identificamos diversas correlaciones entre los parámetros de OCTA y los resultados visuales, sin embargo, cabe destacar que la membranectomía con pelado de MLI en sí mismo es un procedimiento que puede conllevar un daño ultraestructural de la superficie interna de la retina, ya que existen una fuerte

adhesión entre las células de Müller y la MLI, siendo difícil evaluar objetivamente este factor y su impacto en la agudeza visual.

Conclusión

En conclusión, el análisis por OCTA mostró que existen cambios en la microvasculatura retiniana que son más acusados en ojos con MER de mayor grado, presentando aumento en la densidad de perfusión foveal, así como una FAZ de menor tamaño. Estas alteraciones se correlacionaron con resultados visuales menos favorecedores.

Referencias

1. Fraser-Bell S, Guzowski M, Rochtchina E, Wang J, Mitchell P. Five-year cumulative incidence and progression of epiretinal membranes: the Blue Mountains Eye Study. *Ophthalmol* 2003;110(1):34-40.
2. Machado LM, Furlani BA, Navarro RM, Farah ME, Maia A, Magalhães O, et al. Preoperative and intraoperative prognostic factors of epiretinal membranes using chromovitrectomy and internal limiting membrane peeling. *Ophthalmic Surg Lasers Imaging Retina*. 2015 Apr;46(4):457-62.
3. Fung AT, Galvin J, Tran T. Epiretinal membrane: A review. *Clin Exp Ophthalmol*. 2021 Apr;49(3):289-308.

4. Chang WC, Lin C, Lee CH, Sung TL, Tung TH, Liu JH. Vitrectomy with or without internal limiting membrane peeling for idiopathic epiretinal membrane: A meta-analysis. *PLoS One*. 2017 Jun 16;12(6):e0179105.
5. Kashani AH, Chen CL, Gahm JK, Zheng F, Richter GM, et al. Optical coherence tomography angiography: A comprehensive review of current methods and clinical applications. *Prog Retin Eye Res*. 2017 Sep;60:66-100.
6. Baba T, Kakisu M, Nizawa T, Oshitari T, Yamamoto S. Study of foveal avascular zone by OCTA before and after idiopathic epiretinal membrane removal. *Spektrum der Augenheilkunde* 2018;32(4):31–38.
7. Mao J, Xu Z, Lao J, Chen Y, Xu X, et al. Assessment of macular microvasculature features before and after vitrectomy in the idiopathic macular epiretinal membrane using a grading system: An optical coherence tomography angiography study. *Acta Ophthalmol*. 2021 Nov;99(7):e1168-e1175.
8. Govetto A, Lalane RA 3rd, Sarraf D, Figueroa MS, Hubschman JP. Insights Into Epiretinal Membranes: Presence of Ectopic Inner Foveal Layers and a New Optical Coherence Tomography Staging Scheme. *Am J Ophthalmol*. 2017 Mar;175:99-113.
9. Chen H, Chi W, Cai X, Deng Y, Jiang X. Macular microvasculature features before and after vitrectomy in idiopathic macular epiretinal membrane: an OCT angiography analysis. *Eye* 2019;33(4):619–628.
10. Kim GH, Hwang BE, Chun H, Kim JY, Kim RY, Kim M, et al. Morphologic analysis of the foveal avascular zone for prediction of post-operative visual acuity in advanced idiopathic epiretinal membrane. *Sci Rep*. 2023 Jun 27;13(1):10400.
11. Kitagawa Y, Shimada H, Shinojima A, Nakashizuka H. Foveal avascular zone area analysis using optical coherence tomography angiography before and after idiopathic epiretinal membrane surgery. *Retina*. 2019 Feb;39(2):339-346.