

Regeneración ósea guiada horizontal: Reporte de caso

Horizontal guided bone regeneration: A case report

Ashley Yaressi Gómez-Rueda^{1,2*}, María Cristina García-Méndez², Jesús Israel Rodríguez-Pulido², Omar Elizondo-Cantú², Gloria Martínez-Sandoval², Claudia Lucia Elizalde-Molina²

1. UNIVERSIDAD AUTÓNOMA DE NUEVO LEÓN, FACULTAD DE ODONTOLOGÍA
2. POSGRADO DE PERIODONCIA CON IMPLANTOLOGÍA ORAL, MONTERREY, NUEVO LEÓN, MÉXICO.

***Autor de correspondencia:** Dra. Ashley Yaressi Gómez-Rueda
Calle Dr. Eduardo Aguirre Pequeño, colonia Mitras Centro, CP 64460. Monterrey, N.L. México
e-mail: ashleygomezrueda@hotmail.com

DOI http://dx.doi.org/10.28960/revmeduas.2007-8013.v13.ne_odonto.008

Recibido 08 de enero 2023, aceptado 29 de marzo 2023

RESUMEN

La regeneración ósea guiada es un procedimiento quirúrgico el cual aumenta el volumen óseo alveolar en sitios donde la arquitectura ósea se ha comprometido como consecuencia de la pérdida de órganos dentarios para la colocación tardía de implantes dentales y mejorar el pronóstico a largo plazo del tratamiento. **Reporte del caso:** Paciente femenina de 56 años de edad diagnosticado con periodontitis estadio III localizada grado A en los órganos dentarios 1.2, 1.1, 2.1, 2.2 con mal pronóstico. Durante la planeación implantológica se observó un defecto óseo horizontal en el sector anterior impidiendo la colocación inmediata de implantes dentales por lo que se realizó una regeneración ósea guiada horizontal para posteriormente rehabilitar la zona edéntula con implantes dentales. **Conclusión:** Actualmente la regeneración ósea guiada es el tratamiento quirúrgico de elección que permite acondicionar los tejidos duros reconstruyendo el volumen óseo y facilitando la colocación de implantes dentales favoreciendo su pronóstico.

Palabras clave: Implante dental, Regeneración ósea guiada, Periodontitis.

ABSTRACT

Guided bone regeneration is a surgical procedure which increases alveolar bone volume in sites where bone architecture has been compromised because of loss of dental organs for late placement of dental implants and to improve the long-term prognosis of the treatment. **Case report:** 56-year-old female patient diagnosed with stage III periodontitis localized grade A in dental organs 1.2, 1.1, 2.1, 2.2 with poor prognosis. During the implant planning a horizontal bone defect was observed in the anterior sector preventing the immediate placement of dental implants, so a horizontal guided bone regeneration was performed to subsequently rehabilitate the edentulous area with dental implants. **Conclusion:** Guided bone regeneration is currently the surgical treatment of choice that allows hard tissue conditioning, reconstructing bone volume and facilitating the placement of dental implants, favoring their prognosis.

Keywords: Dental implant, Guided bone regeneration, Periodontitis.

INTRODUCCIÓN

La regeneración ósea guiada (ROG) describe una técnica quirúrgica que incrementa el volumen óseo alveolar para la futura colocación de implantes, o alrededor de implantes previamente colocados. Los principios fundamentales en los que se basa el éxito de esta técnica son 4: el cierre primario de la herida, la angiogénesis, la creación y mantenimiento del espacio y la

estabilidad tanto del coágulo inicial como de la fijación de la membrana (PASS)^{1,2}.

En la actualidad, es una de las técnicas más comunes para aumentar el volumen óseo en defectos horizontales y verticales, o para preservar los alvéolos después de la extracción de un diente. Además, se han aplicado diferentes estrategias, como las técnicas de injerto óseo, la distracción alveolar y ROG, para restituir el

hueso perdido y permitir que el implante se integre completamente y se mantenga durante la carga funcional^{3,4}.

El éxito de la ROG se atribuye a la exclusión de linajes celulares distintos a las células osteoprogenitoras por medio de la colocación de barreras como membranas reabsorbibles y no reabsorbibles. Dichas membranas mantienen un espacio sobre el defecto óseo y bajo el periostio^{6,7}.

Se han descrito diferentes procedimientos como alternativas a la regeneración ósea; entre ellos la selección de implantes cortos y estrechos, osteogénesis por distracción y la colocación de injertos en bloque⁵.

Cuando se utilizan membranas reabsorbibles e injertos óseos, el reto principal es la correcta colocación, adaptación y fijación de la membrana en el lugar deseado, ya que las partículas del injerto óseo se pueden desalojar y la membrana puede colapsar por la tensión que ejerce el colgajo. Se han utilizado sistemas de tachuelas óseas corticales reabsorbibles y no reabsorbibles para la fijación de membranas de colágeno así como suturas ancladas al periostio que permiten su fijación y estabilidad de los biomateriales contenidos⁸.

La ROG adyacente a un implante metálico está diseñada para desencadenar el modelado óseo activo para el rápido llenado de nuevos tejidos óseos en el espacio vacío del defecto durante un periodo temprano post implantación⁹. Este

procedimiento puede promover la curación del defecto óseo después de 6 a 10 meses¹⁰.

El objetivo de este artículo es presentar el caso clínico de ROG horizontal como tratamiento previo a la colocación de implantes dentales en el sector anterosuperior.

PRESENTACIÓN DEL CASO

1) Descripción del caso

Paciente femenino de 56 años de edad, que acudió a consulta al Posgrado de Periodoncia e Implantología Oral de la Facultad de Odontología de la Universidad Autónoma de Nuevo León para valoración de los órganos dentarios 1.2, 1.1, 2.1, 2.2. En el interrogatorio de la historia clínica la paciente presenta hipotiroidismo desde el año 2009 controlado, por lo que fue clasificada como ASA II.

A la exploración clínica intraoral la paciente presenta múltiples restauraciones de amalgama y resina en sextantes posteriores de ambas arcadas, endodoncia en los órganos 1.2 y 3.1, ausencia de los órganos 3.8, 4.8, 1.4, 2.4, 3.4 y 4.4.

La paciente refiere haber completado tratamiento periodontal quirúrgico en el 2015 (Fig. 1). Sin embargo, se encontraron profundidades de bolsa de 4-9 mm en los órganos dentarios 1.1, 1.2, 2.1 y 2.2 por vestibular y palatino, así

como sangrado al sondeo. En el análisis radiográfico se observan pérdidas óseas horizontales avanzadas en 1.1, 1.2, 2.1, 2.2 (Fig. 2) siendo diagnosticado como periodontitis estadio III localizada grado A y asignando un pronóstico malo de dichos órganos dentarios.

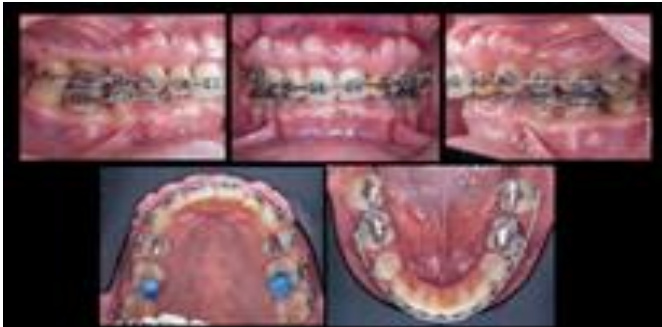

Figura 1. Fotografías iniciales intraorales

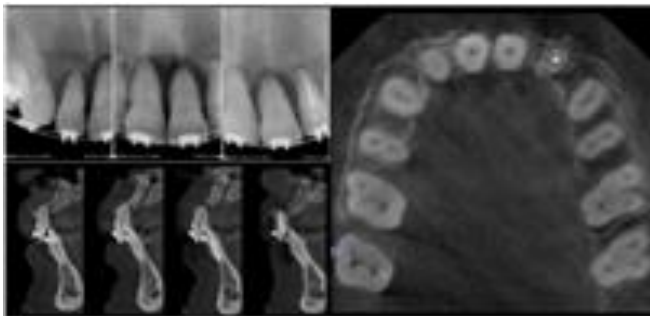


Figura 2. Análisis radiográfico y CBCT

El tratamiento consistió en iniciar la fase higiénica con el control de placa dentobacteriana cada 3 meses durante el tratamiento de ortodoncia y la interconsulta con la especialidad de Prostodoncia para la planeación implantológica.

La fase quirúrgica se dividió en 6 etapas. La primera etapa consistió en análisis y diseño de sonrisa donde se evaluó la línea de transición y se realizó un encerado diagnóstico con una guía radiográfica y el estudio de CBCT. Además se levantó la dimensión vertical 2 mm con table

tops posteriores y se valoró el estado de la articulación temporomandibular. La segunda etapa consistió en la extracción de 1.2-2.2 osteoplastía y regeneración ósea guiada horizontal de 1.2-2.2 con provisionalización con pónicos con ortodoncia. En la tercera etapa se realizaron corticotomías de los órganos dentarios 3.3-4.3 con el objetivo de intruirlos biomecánicamente 2 mm con mini implantes. Durante 4 meses se realizaron controles de ortodoncia en los cuales se rebajaron build-ups y estabilizaron los planos de oclusión. En la cuarta etapa después de esperar 9 meses de la ROG se colocaron los implantes dentales, además de colocar los provisionales pónicos con ortodoncia. Posteriormente en la quinta etapa se realizó el descubrimiento de los implantes por medio de manejo protésico de tejidos blandos. Por último, la sexta etapa consiste en la colocación definitiva de un puente fijo sobre implantes con estructura de zirconia.

2) Regeneración ósea guiada horizontal

Previa asepsia y antisepsia, se anestesió con clorhidrato de articaína con epinefrina 1:100,000 técnica infiltrativa en el sector anterior del maxilar superior. Se realizaron extracciones atraumáticas de órganos 1.2-2.2 con el uso de periotomos (PT1 y PT2, Hu-Friedy®). Posteriormente se diseñó un colgajo de seguridad por medio de una incisión crestal y dos incisiones verticales con hoja de bisturí no.15C. Se elevó un colgajo a espesor total 5 mm apical

al defecto óseo horizontal. Se colocó una guía acrílica para verificar la distancia protésica de los futuros implantes. A continuación se remodeló el tejido óseo vestibular por medio de osteoplastía y se recolectó el hueso autólogo. Posteriormente se fijó en palatino una membrana reabsorbible de pericardio porcino de 30 x 40 mm (Vitala®) por medio de tachuelas creando un espacio contenible para colocar 4 cc de xenoinjerto particulado porcino. Se estabilizó la membrana hacia vestibular y en la porción más apical se colocó, una membrana reabsorbible de colágeno de 25 x 30 mm (Ossix® Plus) la cual fue estabilizada por medio de una sutura anclada al periostio. Finalmente se obtuvo el cierre primario del colgajo por medio de la técnica de sutura doble capa con politetrafluoroetileno no absorbible 4-0 (Cytoplast™ PTFE). La primera suturando el tejido conectivo con puntos colchoneros horizontales internos 5 mm a partir del margen gingival y la segunda capa con puntos continuos para afrontar el tejido (Fig. 3).

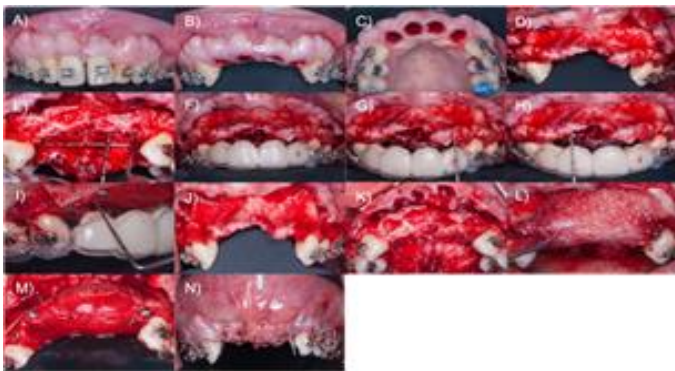


Figura 3. ROG. A) Fotografía inicial, B) Extracción vista frontal, C) Extracción vista oclusal, D) Elevación colgajo, E) Defecto óseo, F) Guía con provisionales, G) Distancia protésica 2.2, H) Distancia protésica 1.1, I) Distancia protésica 1.2, J), K) Osteoplastía vista frontal y oclusal, L) Colocación membrana de pericardio con tachuelas con xenoinjerto particulado, M) Membrana de colágeno con tachuelas con técnica de Sausage y sutura al periostio, N) Sutura con Cytoplast 4-0.

a) Indicaciones y evaluación postoperatoria

Como indicaciones postoperatorias se prescribió con amoxicilina con ácido clavulánico (875/125 mg) cada 12 horas por 7 días, ibuprofeno (400 mg) cada 6 horas por 5 días, ketorolaco sublingual (30 mg) cada 8 horas por 3 días y dexametasona 8 mg/2ml solución inyectable dosis única intramuscular. Se indicó enjuague de gluconato de clorhexidina al 0.12% cada 12 horas por 1 minuto por 7 días. Se citó al paciente periódicamente para evaluar la cicatrización a los 3, 7, 14, 21 días y 6 meses (Fig. 4). Se retiraron las suturas a los 21 días y se realizó control radiográfico a los 9 meses después de la cirugía (Fig. 5).

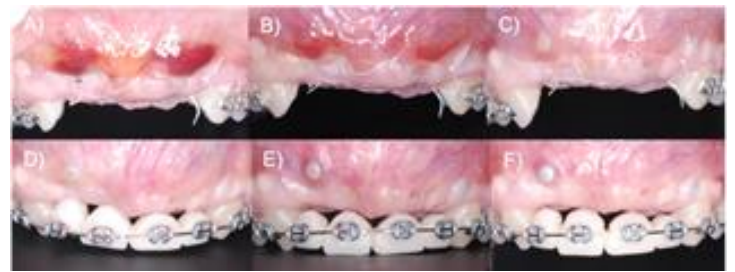

Figura 4. Cicatrización post-quirúrgica. A) Cicatrización a los 3 días, B) Cicatrización a los 7 días, C) Cicatrización a los 14 días, D) Cicatrización a las 6 semanas, E) Cicatrización a las 8 semanas, F) Cicatrización a los 6 meses.

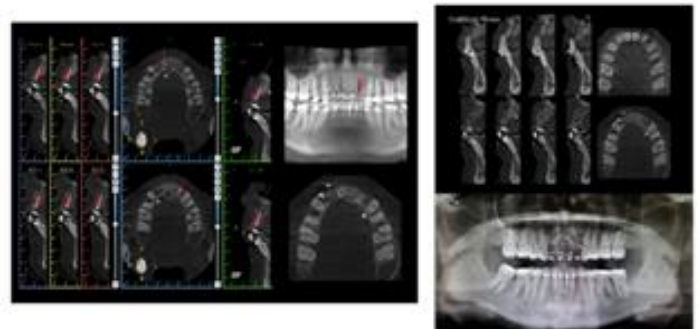


Figura 5. Análisis del CBCT y cicatrización a los 9 meses post-quirúrgico

3) Colocación de implantes dentales

A los 9 meses de haber realizado la ROG se tomó un CBCT y se planeó la colocación de los implantes (Fig. 5). Una vez anestesiado se realizaron incisiones intrasulculares y crestal. Se reflejó un colgajo a espesor total y se retiraron las tachuelas; posteriormente se realizó protocolo de fresado de JD evolution de acuerdo a la guía quirúrgica para colocar los implantes de 3.7 x 11.5 mm y 4.3 x 10 mm. Finalmente se suturó con puntos simples con vicryl 4-0 (Fig. 6).

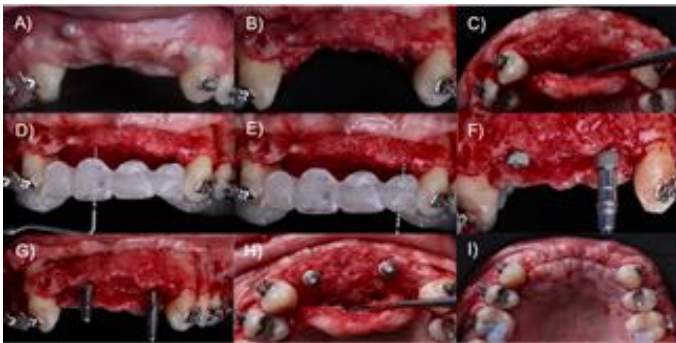

Figura 6. Colocación de implantes. A) Fotografía inicial, B) Elevación de colgajo a espesor total vista frontal, C) Elevación de colgajo a espesor total vista oclusal, D) Guía quirúrgica pieza 1.1, E) Guía quirúrgica pieza 2.2, F) Colocación de implantes, G) Pines de paralelismo vista oclusal, I) Sutura con Vicryl.

Indicaciones y evaluación postoperatoria

Se prescribió amoxicilina (500 mg) cada 8 horas durante 7 días, ibuprofeno (400 mg) cada 6 horas por 5 días y enjuague de gluconato de clorhexidina al 0.12% cada 12 horas por 1 minuto por 7 días. Las suturas fueron retiradas a los 7 días. Se realizó control radiográfico de seguimiento, y se tomaron fotografías intraorales. Ac-

tualmente la paciente se encuentra con provisionales en espera de la colocación de las restauraciones definitivas (Fig. 7).

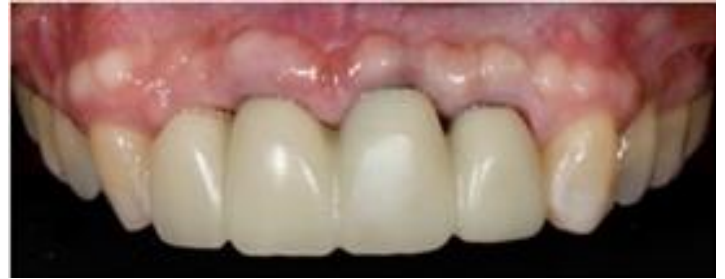

Figura 7. Fotografía intraoral actual

DISCUSIÓN

En los últimos 10 años, los estudios a corto y largo plazo han demostrado que la regeneración ósea guiada es una técnica eficaz y fiable para el aumento de crestas verticales y horizontales, pero deben adoptarse protocolos estrictos y rigurosos para evitar complicaciones y optimizar los resultados. La ROG con una membrana reabsorbible también se ha aplicado con éxito en los casos cuando existe una atrofia horizontal avanzada y se retrasa la colocación del implante^{11,12}.

La técnica de Sausage describe la estabilización con membranas de las partículas de injerto óseo, esta a su vez actúa como "piel" inmovilizadora en las primeras semanas de maduración del injerto. En una revisión sistemática, se demostró ser efectiva para lograr el aumento clínico del reborde alveolar en defectos óseos horizontales, mostrando resultados con ganancias óseas de hasta 5,6 mm^{13,14}.

Por lo tanto, se ha demostrado que la tasa de éxito de la ROG en cuanto a los implantes dentales, oscilan entre el 100% después de 5 años y el 79.4% después de 5 años de funcionamiento¹⁴.

CONCLUSIÓN:

La regeneración ósea guiada (ROG) es el tratamiento quirúrgico de elección que permite acondicionar los tejidos duros reconstruyendo el volumen óseo y facilitando la colocación de implantes dentales favoreciendo su pronóstico y teniendo resultados exitosos a largo plazo.

AGRADECIMIENTOS: A CONACYT por la beca otorgada.

Referencias

- Schwarz F, Herten M, Ferrari D, Wieland M, Schmitz L, Engelhardt E et al. Guided bone regeneration at dehiscence-type defects using biphasic hydroxyapatite + beta tricalcium phosphate (Bone Ceramic) or a collagen-coated natural bone mineral (BioOss Collagen): an immunohistochemical study in dogs. *Int J Oral Maxillofac Surg*. 2007;36(12):1198-206.
- Wang HL, Boyapati L. "PASS" principles for predictable bone regeneration. *Implant Dent*. 2006;15(1):8-17.
- Aprile P, Letourneur D, Simon-Yarza T. Membranes for Guided Bone Regeneration: A Road from Bench to Bedside. *Adv Healthc Mater*. 2020;9(19):e2000707.
- Elgali I, Omar O, Dahlin C, Thomsen P. Guided bone regeneration: materials and biological mechanisms revisited. *Eur J Oral Sci*. 2017;125(5):315-337.
- Sánchez-Sánchez J, Pickert FN, Sánchez-Labrador L, Gf Tresguerres F, Martínez-González JM, Meniz-García C. Horizontal Ridge Augmentation: A Comparison between Khoury and Urban Technique. *Biology (Basel)*. 2021;10(8):749.
- Urban IA, Monje A. Guided Bone Regeneration in Alveolar Bone Reconstruction. *Oral Maxillofac Surg Clin North Am*. 2019;31(2):331-338.
- Wessing B, Lettner S, Zechner W. Guided Bone Regeneration with Collagen Membranes and Particulate Graft Materials: A Systematic Review and Meta-Analysis. *Int J Oral Maxillofac Implants*. 2018;33(1):87-100.
- Urban IA, Lozada JL, Wessing B, Suárez-López del Amo F, Wang HL. Vertical Bone Grafting and Periosteal Vertical Mattress Suture for the Fixation of Resorbable Membranes and Stabilization of Particulate Grafts in Horizontal Guided Bone Regeneration to Achieve More Predictable Results: A Technical Report. *Int J Period Restorat Dent*. 2016;36(2):153-9.
- Johnson TB, Siderits B, Nye S, Jeong YH, Han SH, Rhyu IC et al. Effect of guided bone regeneration on bone quality surrounding dental implants. *J Biomech*. 2018;26;80:166-170.
- Annibali S, Bignozzi I, Sammartino G, La Monaca G, Cristalli MP. Horizontal and vertical ridge augmentation in localized alveolar

- deficient sites: A retrospective case series. *Implant Dent* 2012;21:175–185.
11. Cucchi A, Chierico A, Fontana F, Mazzocco F, Cinquegrana C, Belleggia F, et al. Statements and Recommendations for Guided Bone Regeneration: Consensus Report of the Guided Bone Regeneration Symposium Held in Bologna. *Implant Dent* 2019;28(4):388-399.
 12. Chiapasco M, Casentini P. Horizontal bone-augmentation procedures in implant dentistry: prosthetically guided regeneration. *Periodontol 2000*. 2018;77(1):213-240.
 13. Urban IA, Nagursky H, Lozada JL, Nagy K. Horizontal ridge augmentation with a collagen membrane and a combination of particulated autogenous bone and anorganic bovine bone-derived mineral: a prospective case series in 25 patients. *Int J Periodont Restorat Dent*. 2013;33(3):299-307.
 14. Hämmerle CH, Jung RE, Feloutzis A. A systematic review of the survival of implants in bone sites augmented with barrier membranes (guided bone regeneration) in partially edentulous patients. *J Clin Periodontol*. 2002;29 3:226-31.