

## Consideraciones en el uso de MSE/MARPE en el paralelismo sobre la disyunción maxilar. Disyunción maxilar asistida con mini implantes. Reporte de caso

## Considerations in the use of MSE/MARPE in parallelism on maxillary disjunction. Assisted maxillary disjunction with mini implants. A case report

Manuel Salvador Ramírez-Valencia<sup>1</sup>, Renato Nieto-Aguilar<sup>1\*</sup>, Luis Felipe Tavera-Hernández<sup>1</sup>

1. División de Estudios de Posgrado e Investigación, Facultad de Odontología, Universidad Michoacana de San Nicolás de Hidalgo.

\***Autor de correspondencia:** Renato Nieto-Aguilar

División de Estudios de Posgrado e Investigación, Facultad de Odontología, Universidad Michoacana de San Nicolás de Hidalgo, Av. San Juanito Itzicuaró S/N, Arboledas Valladolid, 58330, Morelia, Michoacán; México.

Email: [rnieto@umich.mx](mailto:rnieto@umich.mx)

DOI [http://dx.doi.org/10.28960/revmeduas.2007-8013.v13.ne\\_odonto.011](http://dx.doi.org/10.28960/revmeduas.2007-8013.v13.ne_odonto.011)

Recibido 10 de octubre 2022, aceptado 14 de diciembre 2022

### RESUMEN

**Introducción:** La expansión rápida maxilar (ERM) es utilizada para tratamiento de deficiencias transversales maxilares. La incorporación de anclajes con mini implantes, la convierten en una disyunción maxilar asistida. Se ha demostrado que el expansor esquelético maxilar conduce a una expansión más paralela en la dimensión anteroposterior; pero pocos estudios han cuantificado la cantidad de expansión, grado de paralelismo, y ninguno se ha centrado sin crecimiento. **Objetivo:** Promover y cuantificar la expansión maxilar con la desarticulación de la sutura media palatina. **Presentación de caso:** Paciente de 23 años con mordida cruzada posterior bilateral, deficiencia transversal del maxilar y respirador oral. Se coloca disyuntor asistido con mini implantes. **Discusión:** Se desarticuló la sutura media palatina y descruzó mordida en cuadrante izquierdo. Se debe considerar que no en todos los casos la disyunción se logra de manera simétrica, debido a la presencia del resto de suturas circunmaxilares.

**Palabras clave:** expansión maxilar rápida, disyunción maxilar asistida, expansión maxilar y mini implantes.

### ABSTRACT

**Introduction:** Rapid maxillary expansion (RME) is used to treat transverse maxillary deficiencies. The incorporation of anchorages with mini implants, make it an assisted maxillary disjunction. The maxillary skeletal expander has been shown to lead to more parallel expansion in the anteroposterior dimension; but few studies have quantified the amount of expansion, degree of parallelism, and none have focused on non-growth. **Objective:** To promote and quantify maxillary expansion with the disarticulation of the midpalatal suture. **Case:** 23-year-old patient with bilateral posterior crossbite, maxillary transverse deficiency and mouth breather. An assisted circuit breaker with mini implants is placed. **Discussion:** The midpalatal suture was disarticulated and the bite was uncrossed in the left quadrant. It should be considered that disjunction is not achieved symmetrically in all cases, due to the presence of the rest of the circummaxillary sutures.

**Keywords:** rapid maxillary expansion, assisted maxillary disjunction, maxillary expansion and mini implants.

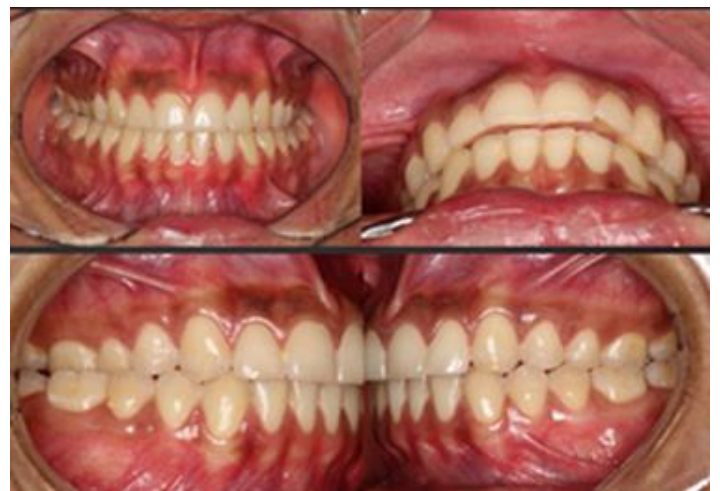### INTRODUCCIÓN

La *expansión rápida maxilar (ERM)* o disyunción maxilar asistida con mini implantes trata deficiencias transversales maxilares. La incorporación de los anclajes con mini implantes, permiten un anclaje bicortical para mejorar su retención primaria, y vencer la resistencia de las interdigitaciones de la sutura palatina y las su-

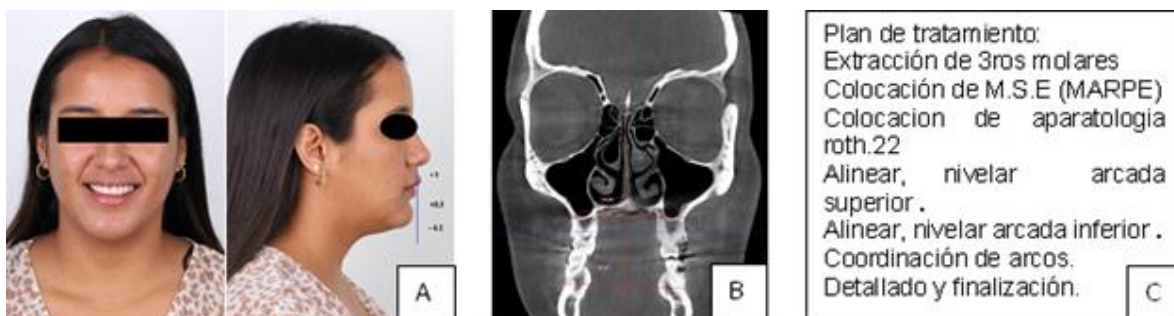
turas circunmaxilares<sup>1</sup>. La *deficiencia transversal del maxilar (DTM)* se diagnostica cuando el maxilar es estrecho en relación con la mandíbula. Los pacientes con *DTM* a menudo presentan mordida cruzada posterior unilateral o bilateral, apiñamiento anterior y grandes corredores bucales al sonreír<sup>2</sup>. Tradicionalmente, el *expansor rápido palatino (RPE)* se elige para tratar *DTM*, para aumentar la dimensión maxilar

transversal<sup>3</sup>. Madurada la sutura media palatina, los aparatos de *EPR* son menos efectivos para lograr expansión esquelética basal y la fuerza que aplican puede conducir a la inclinación dentoalveolar<sup>4</sup>. Los expansores óseos utilizan *dispositivos de anclaje temporal* como el *expansor esquelético maxilar (MSE)* para reducir inconvenientes del tipping dentoalveolar causado por el *EPR*<sup>5</sup>. Aunque el *MSE* conduce a una expansión más paralela en la dimensión anteroposterior, solo unos pocos estudios han cuantificado la cantidad de expansión, incluido el grado de paralelismo, y ninguno se ha centrado exclusivamente en pacientes que no crecen. La expansión asimétrica podría deberse a la diferencia en la densidad ósea de las suturas circunmaxilares y las estructuras circundantes, presencia de mordida cruzada y diferencias óseas. La proporción de densidad de sutura ha sido enunciada, como un posible predictor de la expansión ortopédica<sup>6</sup>.

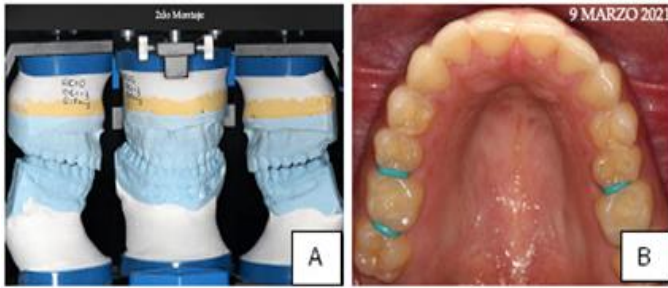
**Presentación de caso:** Paciente de 23 años de edad con mordida cruzada posterior bilateral, a causa de deficiencia transversal del maxilar y se decide colocar un disyuntor asistido con mini implantes (de la Figura 1 a la Figura 6). La paciente refiere haber tenido un tratamiento previo de brackets sin resultados y tener problemas para respirar. Presenta ronquidos por las noches y padece de alergias.



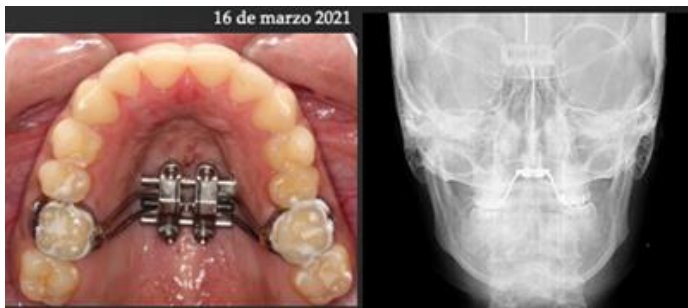**Figura 1.** Fotografías intraorales. La paciente presenta mordida posterior cruzada bilateral marcada, colapso maxilar y clase I molar y canina derecha e izquierda.



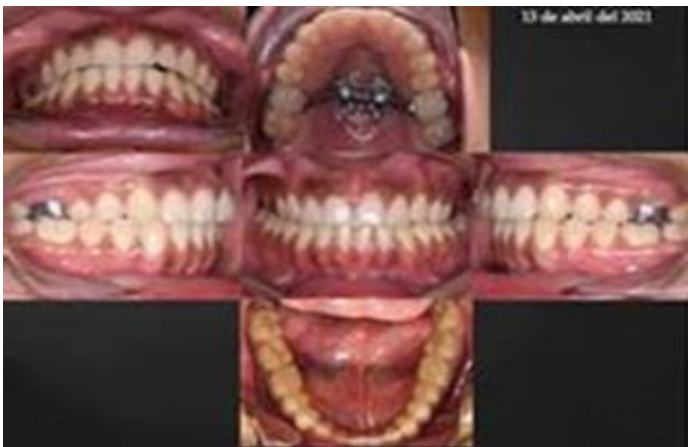**Figura 2. a.)** En cuanto a tejidos blandos la paciente presenta labio superior ligeramente protruido, labio inferior en norma y mentón retruido. **b.)** Se realiza el análisis de PEEN ya que es considerado dentro de los nuevos estándares de oro para el diagnóstico certero de las discrepancias transversales esqueléticas. Es gracias a este análisis con imágenes en 3 dimensiones que se puede planificar de forma precisa el diagnóstico en ortodoncia. Al realizar un montaje en articulador semi-ajustable (Panadent) nos percatamos que la paciente tiene una mordida abierta anterior por contactos posteriores en 3ros molares. Como resultado de este análisis se obtiene lo siguiente: mandíbula: 56.85mm; maxilar: 54.40; maxilar ideal: 61.85; discrepancia: 7.45mm. **c.)** Plan de tratamiento.



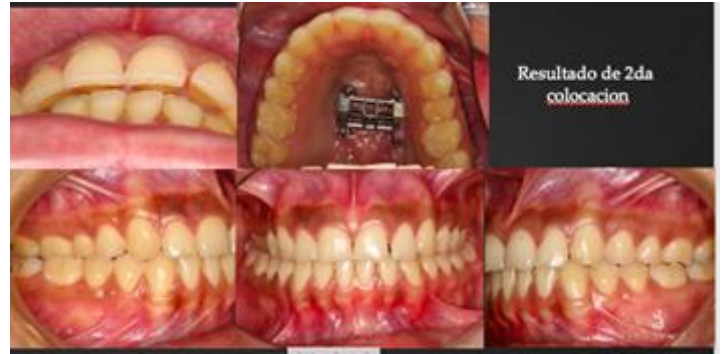**Figura 3.** Se realizan las extracciones de 3ros molares y la paciente refiere sentir una mejoría y un cambio en su forma de morder. a.) Se realiza un segundo montaje corroborando así la mejoría en la mordida abierta anterior secundaria al contacto prematuro de 3ros molares. b.) Se colocan separadores entre segundo premolar y entre molares de la arcada superior.



**Figura 4.** Se realizan 4 micro-perforaciones a nivel de la sutura media palatina, para facilitar su desarticulación y se activa con 2 vueltas en el consultorio. Se le indica a la paciente activarlo 1 vez al día. a.) Fotografía intraoral oclusal donde se observa el tornillo en la bóveda palatina con anclajes. B.) Fotografía de radiografía mostrando la colocación del tornillo correctamente en los huesos palatinos.



**Figura 5.** Fotografías intraorales, donde se muestra que al completar el máximo número de activaciones del tornillo se observa el diastema en la parte superior, en el lado izquierdo se observa cómo se desarticula la mordida y el lado derecho permanece igual.



**Figura 6.** Fotografías intraorales. Se observa que posterior a la segunda colocación el cuadrante superior derecho, aun no desarticula por completo, por lo cual se realiza una nueva colocación, observando notable mejoría en el colapso maxilar, además de que la paciente nos refiere que ha tenido mejoría en su respiración bucal.

## Discusión

Se desarticuló la sutura media palatina desarticulando la mordida en el cuadrante izquierdo. Aunque el *MSE* conduce a una expansión más paralela en la dimensión anteroposterior, solo pocos estudios han cuantificado la cantidad de expansión, incluido el grado de paralelismo<sup>7</sup>. La literatura actual que estudia los efectos esqueléticos inducidos por el *RPE* tradicional, no ha abordado la variación en la simetría de expansión en la dimensión transversal. Sin embargo, con el aumento del uso de *MSE* para expandir con éxito a adultos, ha sido documentada con asimetría de expansión clínicamente significativa<sup>8</sup>. La relación de densidad de sutura se ha reportado como un posible predictor de la cantidad de expansión ortopédica, pero la naturaleza de esta asimetría aún no se ha estudiado y documentado adecuadamente<sup>9</sup>. Se sugiere continuar el tratamiento ortodóntico y desarticular la

mordida del lado derecho con la ayuda de elásticos y botones. La *MSE* es una alternativa recomendada para la expansión maxilar en pacientes que ya terminaron su crecimiento, pero la expansión no siempre es simétrica en el plano transversal, por lo que recurrir a la *ERM* es una opción eficaz y viable para casos particulares, como en el caso presentado.

### Conclusión

La disyunción maxilar asistida con mini implantes, es un tratamiento clínico eficaz en adultos, que puede solucionar deficiencias transversales en maxilares estrechos respecto al hueso maxilar inferior. El resultado de caso evidenció notable mejoría en el colapso maxilar previo y en la respiración. Se infiere que se continúe con el tratamiento con aparatología fija, y que se corrija la mordida cruzada que presenta el lado derecho, sin riesgo de generar fenestraciones o dehiscencias.

### Referencias

1. Aguilar-Salas M, Benavides-Febres E. Expansión rápida maxilar asistida con microimplantes. *Rev Esp de Cir Oral Max*. 2019; 41(1), 44-46.
2. Betts NJ, Vanarsdall RL, Barber HD, Higgins-Barber K, Fonseca RJ. Diagnosis and treatment of transverse maxillary deficiency. *Int J Adult Orthodon Orthognath Surg*. 1995;10(2):75–96.
3. Ramires T, Maia RA, Barone JR. Nasal cavity changes and the respiratory standard after maxillary expansion. *Br J Otorhinolaryngol*. 2008;74(5):763–9.
4. Gurel HG, Memili B, Erkan M, Sukurica Y. Long-term effects of rapid maxillary expansion followed by fixed appliances. *Angle Orthod*. 2010;80(1):5–9.
5. Paredes N, Colak O, Sfogliano L. Differential assessment of skeletal, alveolar, and dental components induced by microimplant-supported midfacial skeletal expander (MSE), utilizing novel angular measurements from the fulcrum. *Prog Orthod*. 2020;21:18.
6. Elkenawy I, Fijany L, Colak O, Paredes NA, Gargoum A, Abedini S, et al. An assessment of the magnitude, parallelism, and asymmetry of micro-implant assisted rapid maxillary expansion in non-growing patients. *Prog Orthod*. 2020; 21(1), 42.
7. Cantarella D, Dominguez-Mompell R, Mallya SM, Moschik C, Pan HC, Miller J, et al. Changes in the midpalatal and pterygopalatine sutures induced by micro-implant-supported skeletal expander, analyzed with a novel 3D method based on CBCT imaging. *Prog Orthod*. 2017;18(1):34.
8. Colak O, Paredes NA, Elkenawy I. Tomographic assessment of palatal suture opening pattern and pterygopalatine suture disarticulation in the axial plane after midfacial skeletal expansion. *Prog Orthod*. 2020;21:21.
9. Spillane LM, McNamara JA Jr. Maxillary adaptation to expansion in the mixed dentition. *Semin Orthod*. 1995;1(3):176–87.