

## Uso de tomografía computarizada cone beam (CBCT) en tratamiento de primer molar maxilar con anatomía infrecuente

### Use of cone beam computed tomography (CBCT) in the treatment of maxillary first molars with unusual anatomy

Osuna-Arredondo Juan Carlos<sup>1</sup>, Romero-González Isabel<sup>1</sup>, Silva-Benítez Erika de Lourdes<sup>2</sup>, Ayala-Ham Alfredo del Rosario<sup>2</sup>, García-Jau Rosa Alicia<sup>2,3</sup>, Benítez-Pascual Julio<sup>3</sup>, Castro-Salazar Gloria Yolanda<sup>4</sup>.

1. Alumno de cuarto semestre de la Especialidad en Endodoncia de la Universidad Autónoma de Sinaloa
2. Docente de la Especialidad en Endodoncia de la Universidad Autónoma de Sinaloa
3. Integrante del Cuerpo Académico Diagnóstico Clínico Epidemiológico UAS-CA-197
4. Coordinadora y docente de la Especialidad en Endodoncia de la Universidad Autónoma de Sinaloa.

**\*Autor de correspondencia:** Dra. Gloria Yolanda Castro-Salazar  
Coordinadora de la Especialidad en Endodoncia, Facultad de Odontología, Universidad Autónoma de Sinaloa.  
Blvd. Universitarios y Av. de las Américas s/n,  
Ciudad Universitaria, Culiacán, Rosales, Sinaloa. C.P. 80013.  
Cel. 6671035876, Correo: [endo\\_yoly@hotmail.com](mailto:endo_yoly@hotmail.com)

DOI [http://dx.doi.org/10.28960/revmeduas.2007-8013.v13.ne\\_odonto.010](http://dx.doi.org/10.28960/revmeduas.2007-8013.v13.ne_odonto.010)

Recibido 13 de octubre 2022, aceptado 20 de diciembre 2022

#### RESUMEN

Con el uso de herramientas diagnósticas como microscopia óptica, tomografía computarizada Cone Beam (CBCT) y radiovisiógrafo se ha facilitado la identificación de órganos dentales con anatomía atípica que representan un reto importante para el cirujano dentista y el endodoncista. Los primeros molares superiores comúnmente presentan tres raíces con cuatro conductos, un segundo conducto mesiovestibular (MB2) representados con un 56,8% y 96,1% de los casos. Martínez-Berna reportó 3 casos de primeros molares superiores con 6 conductos radiculares (3 en MV, 2 en DV y 1 en raíz palatina) en los que el uso de CBCT, ya que es un método valioso para la identificación y evaluación de la morfología interna de los órganos dentarios. La incidencia de primeros molares maxilares con 6 conductos radiculares es poco frecuente, sin embargo, es probable que esto se deba al bajo uso de técnicas como el CBCT que permiten mejor visibilidad de la anatomía radicular.

**Palabras clave:** CBCT, primer molar maxilar, tratamiento de conductos, anatomía infrecuente.

#### ABSTRACT

With advances in technology and the use of diagnostic tools, such as optical microscopy, Cone Beam computed tomography (CBCT) and radiovisiographer, the identification of dental organs with atypical anatomy has been facilitated, these represent an important challenge for the dentist and endodontist surgeon. The first upper molars commonly have three roots with four canals, a second mesiobuccal canal (Mb2) represented with 56.8% and 96.1% of cases. Martínez-Berna reported 3 cases in which the first upper molars had 6 root canals (3 in Mb, 2 in Db and 1 in the palatal root). The CBCT is a valuable method for the initial identification and effective evaluation of the internal morphology of the dental organs. The incidence of maxillary first molars with 6 root canals is considered infrequent, however, it is likely that this fact is due to the limited use of techniques such as CBCT that allow a better visibility of the root anatomy.

**Keywords:** CBCT, maxillary 1st molar, root canal treatment, unusual anatomy.

#### INTRODUCCIÓN

Un tercio de todas las urgencias dentales son endodónticas, el 90% de estas se acompañan de dolor y su origen se sitúa en la pulpa o en la zona periapical. En ocasiones, alcanzar un

diagnóstico definitivo puede ser un desafío, incluso una frustración. Por lo que cabe mencionar que el 85% de las urgencias dentales requieren una extracción o un tratamiento de conductos y el clínico lo determinará de acuerdo a: el diagnóstico pulpar, el diagnóstico periapical,

la intensidad del dolor, la duración del dolor y la existencia de tumefacción; y si ésta es difusa o fluctuante.<sup>1</sup>

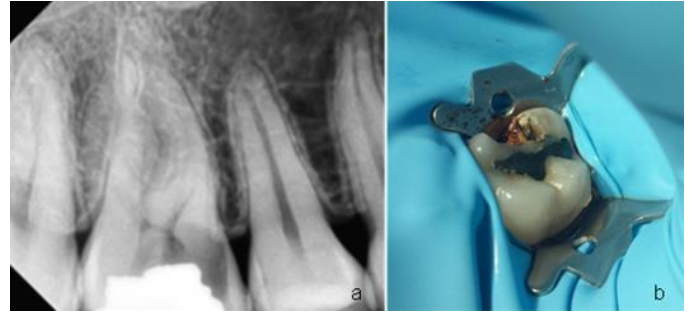Existen opiniones contradictorias sobre cuál es la mejor forma de manejar clínicamente las urgencias odontológicas, ya sean causada por: caries, restauraciones profundas o defectuosas y traumatismos.<sup>2</sup>

Por lo que el abordaje del caso dependerá del conocimiento, habilidad, destreza y experiencia del especialista, así como la disposición del paciente mismo en llevar hasta el final el tratamiento en tiempo y forma adecuada. La morfología del 1er molar superior ha sido ampliamente estudiada y descrita en la literatura. Tradicionalmente el 1er molar superior presenta 3 raíces y 3 conductos. La ocurrencia de un 4º conducto varía desde un 50% a un 95%, de un 5º conducto en 2.25%, y algunos autores mencionan hasta un 6º conducto.<sup>3</sup>

### Presentación del caso

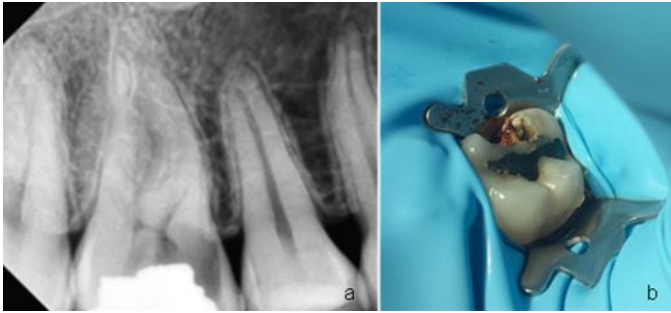Paciente masculino de 22 años acudió a la Clínica de Endodoncia de la FOUAS para tratamiento de conductos en órgano dental 16 por indicación de su dentista. Refirió dolor al comer ya que el alimento se empaca en la cavidad. Al realizar las pruebas de vitalidad responde negativo (-) al frío y positivo (+) a la percusión horizontal y vertical. Radiográficamente se observó caries extensa y una cámara pulpar amplia, así como conductos estrechos, además de una

anatomía radicular poco común (Fig. 1a). Clínicamente no existe pared palatina (Fig. 1b) y presenta una hipertrofia de la mucosa por lo que fue necesario realizar alargamiento de corona.



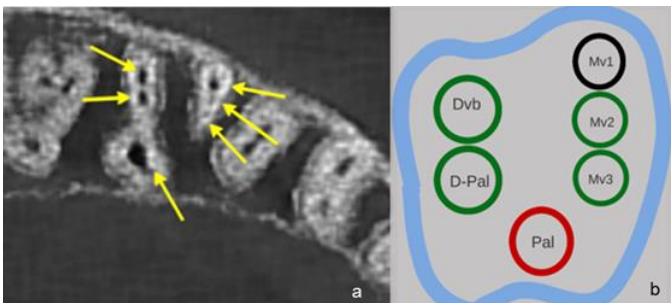
**Figura 1.** Inicio del tratamiento a) Radiografía inicial y b) Fotografía inicial.

Se estableció el diagnóstico de necrosis pulpar con periodontitis apical sintomática, el paciente accede a realizarse el tratamiento y firma el consentimiento informado, por lo que se inicia el tratamiento de conductos. En la misma cita se realizó el alargamiento de corona y se procedió a aislar para iniciar el tratamiento de conductos. Se retiró el proceso carioso y se reconstruyó la pared palatina con ionómero de vidrio; al realizar el acceso se observó la presencia de un cálculo pulpar el cual fue desprendido con el uso del explorador DG16 y cucharilla para dentina 33L para dar acceso a seis conductos radiculares con la siguiente distribución: mesiovestibular 1 (MV1), mesiovestibular 2 (MV2), mesiovestibular 3 (MV3), distovestibular (DV), distopalatino (DP) y palatino (P) (Fig. 2a).



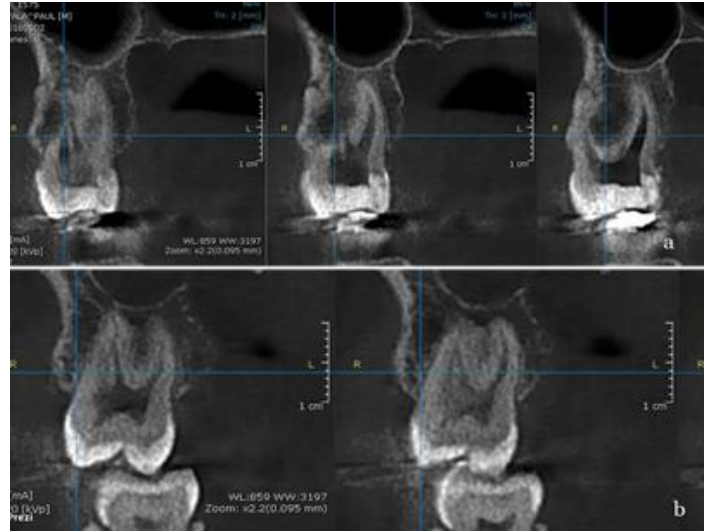
**Figura 2.** Identificación de los seis conductos. a) Acceso radicular, b) Fotografía clínica donde se observan las 6 limas ubicadas en los diferentes conductos.

Se localizaron los conductos MV1, DV, DP y P para realizar acceso radicular y toma de longitud de trabajo utilizando la técnica Crown Down (Fig. 2b). Tras estas maniobras, se decidió enviar al paciente a realizar un estudio de CBCT para una mejor exploración de los seis conductos radiculares; por lo que se dejó libre de medicación intraconducto.



**Figura 3.** Confirmación de los seis conductos. a) Imagen de Cone beam, las flechas amarillas indican la ubicación de los conductos, b) Esquema de la distribución de los conductos con su nomenclatura según su ubicación: palatino (Pal), Mesiovestibular 1 (Mv1), Mesiovestibular 2 (Mv2), Mesiovestibular 3 (Mv3) Distovestibular (Dvb) y Distopalatino (D-Pal).

Una vez realizado el estudio se confirma la presencia de estos seis conductos (Fig. 3a y b), obteniendo mayor nitidez en aquellos que previamente se realizó el acceso radicular (Fig. 4).



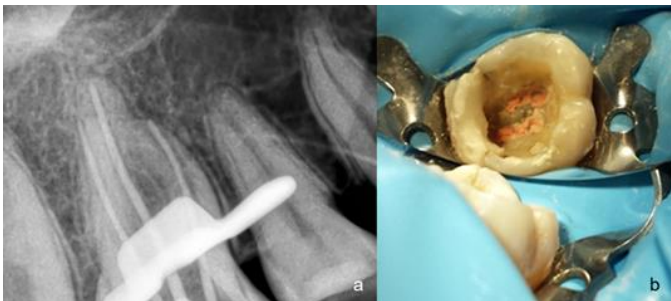**Figura 4.** Imágenes de CBCT preoperatorio.

En la segunda cita se instrumentaron los seis conductos, la irrigación utilizada durante la preparación biomecánica fue NaOCl al 5.25 %, y solución salina dejando hidróxido de calcio como medicación intraconducto. Dada la anatomía de este órgano dental, no fue posible obtener una toma radiográfica donde se observaran los seis conductos, por lo que se obtuvo una con los tres principales: MV1, DV y P, y una segunda con los conductos accesorios MV2, MV3 y DP; estas tomas fueron realizadas en cada uno de los pasos del tratamiento de conductos. En una tercera y última cita se obturaron los seis conductos, por lo que previamente se instrumentó con limas H, y se realizó protocolo de irrigación con NaOCl 5.25% + solución salina + EDTA (ultrasonido) + solución salina + alcohol. El objetivo del protocolo de irrigación en endodoncia es el alternar en forma secuencial los agentes de irrigación, para ello resulta efectivo combinar EDTA entre 17% a un pH neutro con

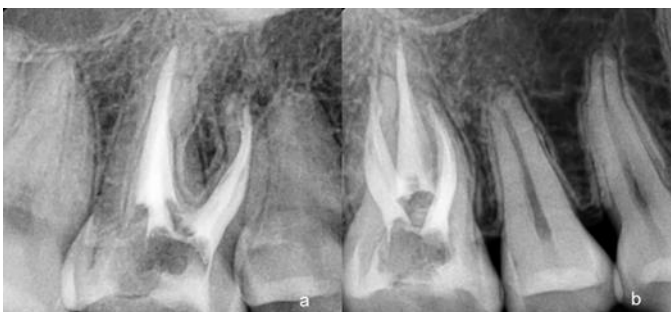

NaOCl al 5,25% de alta pureza. La irrigación final con EDTA al 17%, seguida de la acción neutralizante del NaOCl al 5,25%, resulta en una mezcla que facilita la acción quelante sobre la hidroxiapatita de los túbulos dentinarios, actuando así sobre los microorganismos presentes y favorecer el contacto íntimo del cemento sellador.<sup>4</sup>

Posteriormente se secaron los conductos con puntas de papel y se tomó radiografía de prueba de conos para verificar longitud de trabajo. Se procedió a obturar primero los tres conductos principales, (Fig. 5a), seguidos por los tres conductos accesorios utilizando técnica de condensación lateral con cemento sellador Sealapex y como restauración temporal algodón y ionómero de vidrio (Fig. 5b).



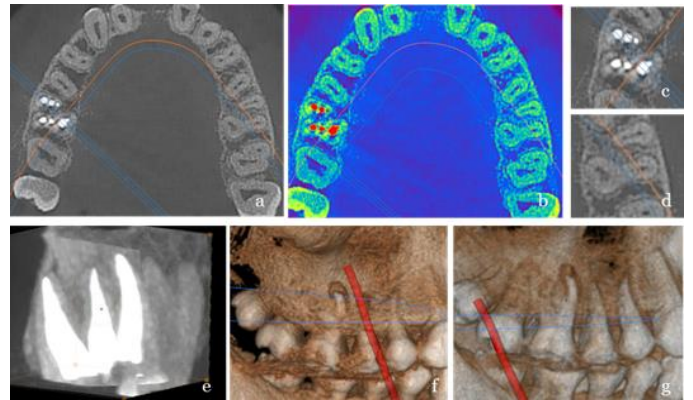
**Figura 5.** Proceso de obturación de conductos. a) Radiografía que muestra la prueba de conos principales y b) Fotografía clínica de la obturación final.



**Figura 6.** Radiografía final. a) Toma mesiorradial y b) Toma ortorradial.

Finalmente se solicitó al paciente a una segunda toma de CBTC para evaluar el resultado, ya que en las tomas con radiovisiografo no se observan por separado aun cambiando las angulaciones (Fig. 6 a y b).

Una vez tomado el CBTC se pudo verificar la obturación de los 6 conductos instrumentados (Fig. 7a, b, c, e, f y g).



**Figura 7.** CBCT postoperatorio. a) Verificación de obturación de los 6 conductos, b) Cambio de contrastes, c) Zoom de OD16, d) Zoom en OD 26, e) Verificación de obturación en longitud adecuada, f y g) localización de la lesión en raíz mesial.

## Discusión

El conocimiento de la anatomía interna de los molares maxilares es importante para el éxito del tratamiento (Lin et al., 2005). Barbhai y cols. (Barbhai et al., 2022). Se ha reportado que los primeros molares superiores frecuentemente presentan tres raíces con cuatro conductos, Bernardo Camargo (Camargo Dos Santos et al., 2020) dos en la raíz mesiovestibular, en nuestro caso, el número de conductos ascendió a 6, siendo que otros estudios de primer molar superior muestran baja incidencia con este número de conductos. Baratto Filho y cols., infor-

maron de un primer molar superior con 7 conductos, así como Jojo Kottor de un caso con 8 conductos, siendo estos 2 casos únicos publicados hasta la fecha. Las radiografías convencionales proporcionan una vista bidimensional, dando como resultado detección incompleta de los conductos radiculares (Ahmed & Dummer, 2018). Es posible obtener una vista tridimensional del conducto, junto con su estructura anatómica circundante con la ayuda de CBCT y esto nos puede ayudar a diseñar mejor el plan de tratamiento con el cual coincidimos. Matherne et al. en 2008 (Matherne et al., 2008) encontró que el uso radiografías digitales, por endodoncistas no detectaron al menos una raíz en un 40% en comparación con el uso de CBCT. El CBCT es un método valioso para identificación inicial y evaluación eficaz de morfología interna de órganos dentarios, si aunamos uso de microscopía, aumentamos calidad en el tratamiento, por lo que podemos dar un pronóstico más favorable.

## Referencias

1. Baratto F, Zaitter S, Haragushiku, GA, de Campos EA, Abuabara A, Correr, GM. Analysis of the internal anatomy of maxillary first molars by using different methods. *J Endod* 2009; 35(3):337–342.
2. Hargreaves KM, Cohen S. *Vías de la pulpa*. 11va. Ed, San Francisco (California): Elsevier Mosby; 2011:pp 2293.
3. Kaushik M, Mehra N. Maxillary first molars with six canals diagnosed with the aid of cone beam computed tomography: a report of two cases. *Case Rep Dent* 2013; 2013:1-6.
4. Rodríguez I, Rodríguez M, Rodríguez E. Uso de sustancias irrigadores complementarias en endodoncia para la eliminación de la capa de barro dentinario propuesta de un protocolo de irrigación. *ODOUS Científica* 2003; 5(1):1-6
5. Kottoor J, Velmurugan N, Surendran S. Endodontic management of a maxillary first molar with eight root canal systems evaluated using cone-beam computed tomography scanning: a case report. *J Endod* 2011; 37(5):715-719.
6. Nakata K, Nitoh M, Izumi M, Inamoto K, Arijji E, Nakamura H. Effectiveness of dental computed tomography in diagnostic imaging of periradicular lesion of each root of a multirrooted tooth; a case report. *J Endod* 2006; 32(6):583-587.
7. Ahmed H, Dummer P. Advantages and Applications of a New System for Classifying Roots and Canal Systems in Research and Clinical Practice. *Eur Endod J* 2018; 3(1):9-17.
8. Barbhai S, Shetty R, Joshi P, Mehta V, Mathur A, Sharma T et al. Evaluation of Root Anatomy and Canal Configuration of Human Permanent Maxillary First Molar Using Cone-Beam Computed Tomography: A Systematic Review. *Int J Environ Res Public Health* 2022; 19(16):10160.
9. Camargo B, Pedano M, Giraldi C, De Oliveira J, Lima I, Lambrechts P. Mesiobuccal Root Canal Morphology of Maxillary First Molars in a Brazilian Sub-Population - A Micro-CT Study. *Eur Endod J* 2020;5(2):105-111.
10. Lin L, Rosenberg P, Lin J. Do procedural errors cause endodontic treatment failure? *J Am Dent Assoc* 2005;136(2):187-193.
11. Matherne R, Angelopoulos C, Kulild J, Tira D. Use of cone-beam computed tomography to identify root canal systems in vitro. *J Endod* 2008; 34(1):87-89.