

Metástasis ósea en carcinoma de mama. Reconstrucción con prótesis no convencional de fémur

Bone metastasis in breast carcinoma. Reconstruction with unconventional femoral prosthesis

Galavíz-Ortega Jorge Alan^{1*}, Cortez-Flores José Daniel¹, Lora-Fierro Emilio Heraclio², Durán-Arce Alberto Enrique², Rochín-Terán Juan Luis³, Verdugo-Rosas Abraham³, Moreno-Ortiz José Miguel⁴, Beltrán-Ontiveros Saúl Armando⁵, Duran-Carranza Jaime²

1. Residente de especialidad en Traumatología y Ortopedia, Centro de Investigación y Docencia en Ciencias de la Salud-Hospital Civil de Culiacán.
2. Médico Adscrito al servicio de Traumatología y Ortopedia, Centro de Investigación y Docencia en Ciencias de la Salud-Hospital Civil de Culiacán.
3. Médico Adscrito al servicio de Imagenología, Centro de Investigación y Docencia en Ciencias de la Salud-Hospital Civil de Culiacán.
4. Instituto de Genética Humana "Dr. Enrique Corona Rivera". Doctorado en Genética Humana. Departamento de Biología Molecular y Genómica. Centro Universitario de Ciencias de la Salud. Universidad de Guadalajara. Guadalajara, Jalisco, México.
5. Coordinación de Investigación, Centro de Investigación y Docencia en Ciencias de la Salud.

***Autor de correspondencia:** Dr. Jorge Alan Galaviz Ortega
Eustaquio Buelna #91, Colonia Gabriel Leyva CP 80030, Culiacán, Sinaloa, México.
Teléfono 68 71 53 42 18 Correo: jorgealan.galavizortega@gmail.com

DOI <http://dx.doi.org/10.28960/revmeduas.2007-8013.v12.se.007>

Recibido 18 de diciembre 2021, aceptado 05 de mayo 2022

Resumen

Las metástasis óseas se desarrollan a partir de émbolos de células malignas que, procedentes del tumor primario y favorecidas por el crecimiento y la necrosis tumoral, acceden a través de los vasos linfáticos y sanguíneos al tejido óseo, por tanto, son el proceso neoplásico maligno más común del sistema músculo esquelético. Se reporta el caso de un paciente femenino de 58 años, con antecedente de carcinoma lobulillar infiltrante pleomórfico de mama, diagnóstico inicial en 2002.

Palabras clave: metástasis ósea, carcinoma mama, prótesis fémur.

Abstract

Bone metastases develop from emboli of malignant cells that, coming from the primary tumor and favored by tumor growth and necrosis, access the bone tissue through lymphatic and blood vessels, therefore, they are the most malignant neoplastic process common of the musculoskeletal system. The case of a 58-year-old female patient with a history of pleomorphic infiltrating lobular carcinoma of the breast, initial diagnosis in 2002, is reported.

Key words: bone metastasis, breast carcinoma, femur prosthesis.

Introducción

Las metástasis óseas (MO) son el proceso neoplásico maligno más común del sistema músculo esquelético¹. Presentándose con mayor afinidad por el esqueleto axial y fémur proximal (FP), estas lesiones óseas aparecen con mayor frecuencia por un carcinoma primario de

mama, próstata, pulmón, riñón y tiroides³, siendo el carcinoma de mama (CM) la principal causa de aparición de MO en el FP^{4,5}, se reporta que un 27% de los pacientes con carcinoma de mama (CM) presentan MO al momento del diagnóstico y hasta en un 73% apa-

recerá en el curso de la enfermedad. Esta predilección por el FP es debido principalmente a una alta tasa de perfusión sanguínea.

a en el hueso esponjoso que propicia un microambiente adecuado para la proliferación de células tumorales, que tienen la capacidad de migración de tumor primario e implantarse en tejidos de un órgano a distancia, por vía hematogena, linfática o contigüidad³, además el FP es una de las zonas que presenta mayor esfuerzo biomecánico⁶, por lo que las fracturas patológicas en esta región son muy frecuentes⁷, deteriorando notablemente la calidad de vida del individuo oncológico, esta alta incidencia y la grave repercusión funcional que provoca, son motivos de constante estudio y avances en los métodos de evaluación, diagnóstico y tratamiento⁴.

Las MO se presentan mayormente después de los 50 años, la clínica inicial y más frecuente suele ser el dolor, no obstante, entre el 30 y el 40% de los pacientes son asintomáticos y en ocasiones el diagnóstico de MO se genera por una fractura patológica⁸. Las lesiones metastásicas pueden tener un patrón de carácter lítico, blástico o mixto, las pruebas clásicas de detección y valoración son basadas en la sospecha clínica y estas incluyen la radiografía simple (Rx), la tomografía computarizada (TAC), resonancia magnética (IRM), tomografía por emisión de positrones combinada o la gammagrafía ósea⁹.

En pacientes con carcinoma avanzado, que padecen además comorbilidades o con baja esperanza de vida, los tumores metastásicos no son resecaos y sólo se realiza una fijación paliativa en caso de fractura¹⁰. En los pacientes con buen estado general y con buen pronóstico de vida, está indicada la cirugía de resección del tumor con el objetivo de aliviar el dolor, recuperar la función en el menor tiempo posible y mejorar la calidad de vida, la reconstrucción posterior se realiza con diferentes tipos de material de osteosíntesis como clavos intramedulares, placas combinadas con cemento óseo o con el uso de endoprótesis, cuando las metástasis son pequeñas, se pueden utilizar prótesis convencionales, sin embargo en la mayoría de los pacientes, se requiere el uso de endoprótesis modulares o no convencionales¹¹.

La reconstrucción endoprotésica en oncología ortopédica ha evolucionado durante los últimos 30 años, con nuevos sistemas desarrollados constantemente, la reconstrucción con endoprótesis ha hecho posible en muchos casos la cirugía de salvamento de la extremidad, disminuyendo con esto la tasa de amputaciones¹².

Presentación del caso

Se reporta el caso de un paciente femenino de 58 años de edad, con antecedente de carcinoma lobulillar infiltrante pleomórfico de mama, diagnóstico inicial en 2002, recibió tratamiento

hormonal, mastectomía parcial y 30 sesiones de radioterapia, tuvo recurrencia local en 2014, se reinicia tratamiento hormonal con exemestano, se le realizó mastectomía radical izquierda con vaciamiento axilar en 2016, con tratamiento de quimioterapia concluido por parte de oncología médica (8 ciclos).

En junio de 2019 sufre fractura de fémur diafisiario proximal izquierdo, secundaria a caída de su propia altura, siendo tratada quirúrgicamente con reducción cerrada más fijación interna con clavo centromedular anterógrado para fémur, es egresada a su domicilio sin complicaciones postquirúrgicas inmediatas, progresa con evolución tórpida, continuando con dolor e incapacidad para la deambulacion. En diciembre de 2019 acude a médico particular, quien realiza biopsia de fémur izquierdo en la cual se reportó metástasis de carcinoma ductal de glándula mamaria, moderadamente diferenciado a hueso y partes blandas, sin embargo, ya no acudió a sus citas de seguimiento.

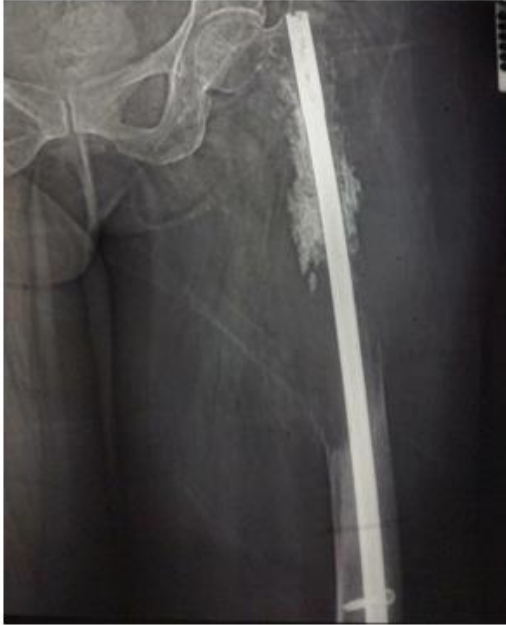En diciembre de 2020 tras continuar con la misma sintomatología, es llevada por familiares a la consulta externa del servicio de traumatología y ortopedia del Hospital Civil de Culiacán. Al examen físico se observó aumento de volumen en tercio proximal de muslo izquierdo, con dolor a la palpación, arcos de movilidad de cadera izquierda limitados, dolorosos, presentaba al momento de su valoración una evaluación clínico funcional Karnofsky 50. (Cuadro 1).

Cuadro 1. Escala de Karnofsky¹⁷, adaptada de: Puiggròs C et all. El índice de Karnofsky como predictor de mortalidad en pacientes con nutrición enteral domiciliaria. Nutr. Hosp. 2009; 24(2), p:156-160.

Escala de Karnofsky	
Puntuación	Situación clínico-funcional
100	Normal, sin quejas ni evidencia de enfermedad.
90	Capaz de llevar a cabo actividad normal pero con signos o síntomas leves.
80	Actividad normal con esfuerzo, algunos signos y síntomas de enfermedad
70	Capaz de cuidarse, pero incapaz de llevar a cabo actividad normal o trabajo activo.
60	Requiere atención ocasional, pero es capaz de satisfacer la mayoría de sus necesidades.
50	Necesita ayuda importante y asistencia médica frecuente.
40	Incapaz, necesita ayuda y asistencia especiales.
30	Totalmente incapaz, necesita hospitalización y tratamiento de soporte activo.
20	Muy gravemente enfermo, necesita tratamiento activo.
10	Moribundo irreversible.
0	Muerto.

El examen radiológico simple (Rx) de fémur izquierdo en proyección anteroposterior se observó una extensa lesión osteolítica en la diáfisis con extensión a metáfisis proximal, con amplia destrucción de corticales y extensión a partes blandas, además de la presencia de material de osteosíntesis (clavo centromedular) colocado en cirugía previa (Figura 1).

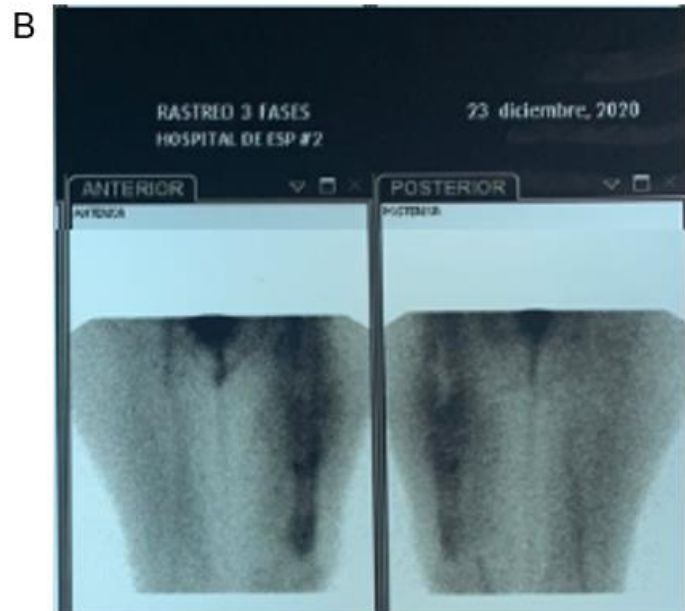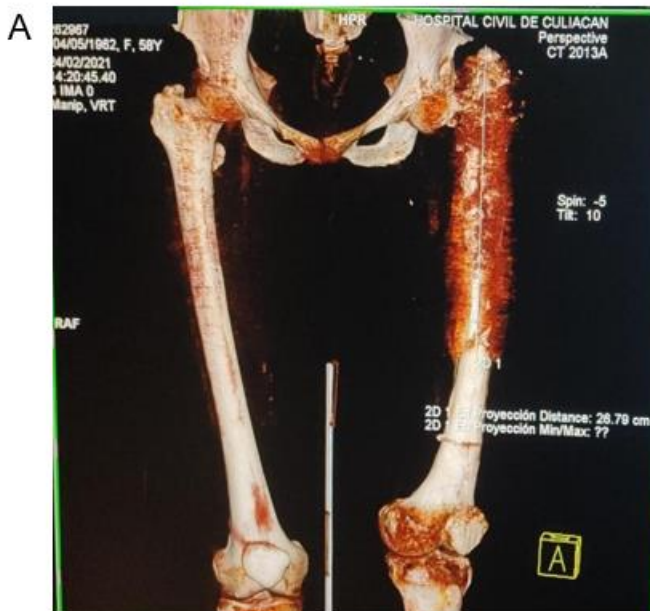Figura 1. Rx AP de fémur izquierdo que muestra lesión lítica extensa con destrucción de corticales y clavo centromedular anterógrado.



La TAC de fémur izquierdo corroboró la lesión lítica con reacción perióstica discontinua, invasión a partes blandas, con una extensión de la lesión de 26.79 cm. La gammagrafía ósea mostró gran aumento de la captación del contraste compatible con proceso maligno a ese nivel, sin afectación ósea a otros niveles (Figura 2).

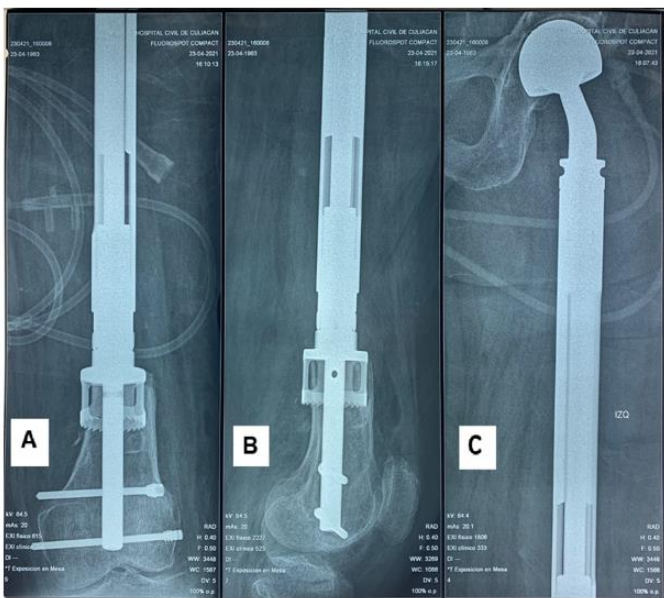
La TAC pulmonar no demostró lesiones metastásicas en el momento de su evaluación.

Figura 2. Imagenología de la lesión metastásica a fémur izquierdo. TAC de fémur con reconstrucción ósea en 3D. Tumoración en diáfisis y metáfisis proximal (A). Gammagrafía ósea de diciembre 2020, se muestra foco de hipercaptación a nivel de fémur izquierdo (B).



En febrero de 2021 se le realizó tratamiento quirúrgico, consistente en resección en bloque de fémur con márgenes amplios más artroplastia no convencional de cadera izquierda la cual logró sustituir de forma plena el defecto osteoarticular (Figura 3). Durante su hospitalización no se presentó ninguna complicación pre o postquirúrgica.

Figura 3. Rx Post quirúrgica de fémur izquierdo. Con presencia de endoprótesis no convencional de cadera. A y B) vista anteroposterior y lateral de fémur distal. C) Vista anteroposterior de fémur proximal.

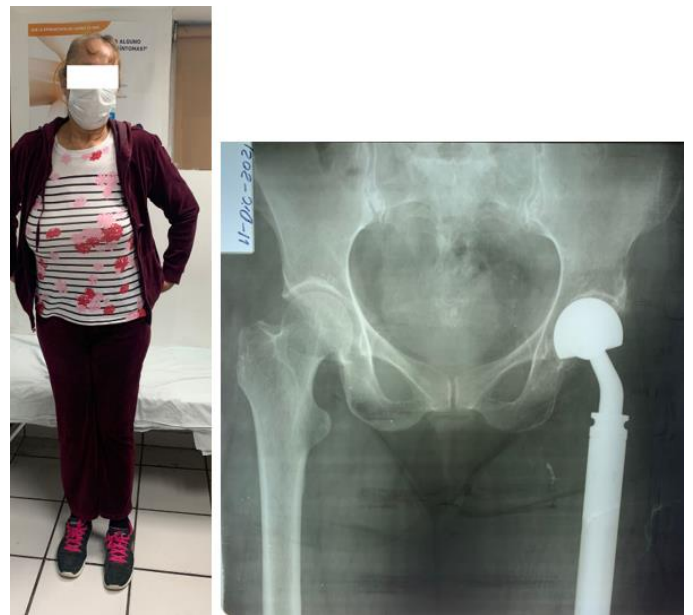

En su seguimiento postquirúrgico, a las 3 semanas se retiran puntos de sutura e inició con terapia física y rehabilitación temprana dónde realizó ejercicios de movilidad y fortalecimiento muscular, posteriormente con reeducación de la marcha iniciando la deambulacion con apoyo asistido con muletas.

El seguimiento a los 9 meses del postoperatorio, acude a consulta deambulando con apoyo de muletas, tolera la bipedestación con apoyo de peso total, sin mostrar datos clínicos y radiológicos de recidiva tumoral (Figura 4). Se le solicita TAC pulmonar y gammagrafía ósea de seguimiento, pendiente de valorar resultados.

La evaluación funcional se realizó utilizando la clasificación funcional establecida por la Sociedad Internacional de Salvamento de Miembros y la Sociedad de Tumores Musculoesqueléticos (MSTS), con un puntaje de 25 puntos (Cuadro 2).

Figura 4. Fotografía clínica de seguimiento del paciente. Bipedestación con apoyo total tras 9 meses de evolución postquirúrgica (A). Rx AP de pelvis. Con prótesis de cadera izquierda colocada en adecuada situación, sin cambios respecto a Rx posquirúrgica inmediata (B).



Cuadro 2. Puntaje de la Sociedad Internacional de Salvamento de Miembros y la Sociedad de Tumores Musculoesqueléticos (MSTS). Cada categoría puede ser de 0 a 5 puntos. El puntaje máximo es de 30 puntos¹⁸.

Escala funcional de la paciente	
Movimiento	4
Dolor	4
Estabilidad	4
Deformidad	5
Fuerza	4
Función	4
Puntuación Total	25

Discusión

La mayoría de las MO que afectan a los huesos largos se localizan en el fémur proximal, con un predominio en mayores de 50 años. Habitualmente las MO no se diagnostican hasta que la sintomatología como el dolor es avanzado o se presenta una fractura patológica lo que coincide plenamente con el paciente estudiado².

Las MO pueden ocasionar cualquier tipo de densidad de la lesión, radiolúcida (lítica), radiopáca (blástica), o mixta, en nuestro paciente encontramos una amplia lesión lítica de características agresivas, como se describe en la literatura con los pacientes con diagnóstico de carcinoma de mama. La mayoría de las MO de presentación tardía en el caso del CM, se presentan en la médula ósea, se desconoce el meca-

nismo por el cuál la célula tumoral puede sobrevivir duran años en la médula ósea sin presentar manifestaciones clínicas¹³.

El uso de endoprótesis modulares como tratamiento en las MO se ha incrementado significativamente debido al considerable aumento en la esperanza de vida de los pacientes con carcinoma. La supervivencia media de los pacientes después de la cirugía de resección radical de tumoración metastásica ósea puede llegar de los 3 a 5 años y varía dependiendo el tipo de cáncer primario¹⁴.

Los pacientes oncológicos representan el grupo de mayor riesgo de infecciones y complicaciones tromboembólicas en cirugía ortopédica. La tasa de complicaciones infecciosas en cirugías de salvamento va en rangos de 6 a 7% hasta series con reporte de 22 y 28%¹⁵⁻¹⁸. Uno de los factores más importantes relacionados con el riesgo de infección es la radioterapia preoperatoria, después de la radiación los tejidos son particularmente frágiles, necróticos y con vasos sanguíneos dañados. La inmunidad reducida, la anemia y los trastornos de la coagulación, también se observan directamente después de la quimioterapia¹⁵, tanto en el postoperatorio inmediato como a largo plazo, en nuestra paciente no se presentaron complicaciones derivadas de la cirugía como una infección quirúrgica o problemas con la cicatrización de la herida, algo que podría resultar en una complicación muy grave, dejando claro que aunque la

tasa de infecciones es alta, es imperativo disminuir este riesgo con una exhaustiva higiene quirúrgica, cambio de instrumental, cambio de campos quirúrgicos, cambio de guantes, etc¹⁹.

Otras de las complicaciones descritas frecuentemente incluyen la luxación protésica y el aflojamiento de componentes. La luxación protésica es resultado del daño directo a los músculos, así como pérdida muscular al momento de la resección. Aun cuando estos músculos sean reinsertados, su capacidad y poder no es restaurado completamente. La tasa estimada de los procedimientos de revisión es mayor al 30%¹⁶. El uso de endoprótesis tumorales tiene menor riesgo de cirugías de revisión comparada con la fijación interna en el tratamiento de fracturas patológicas o fracturas inminentes del fémur proximal, en nuestra paciente el riesgo que existe de presentar luxación es alto debido al uso de estas megaprótesis, es importante que el paciente conozca cuales son las limitaciones funcionales que pueda presentar y brindarle una adecuada terapia física y rehabilitación²⁰.

La evaluación funcional de la paciente se realizó utilizando la clasificación funcional de 30 puntos establecida por la MSTS, en la cual un puntaje de 23 puntos o más se considera excelente, de 15 a 22 puntos bueno, de 8 a 14 puntos regular y menos de 8 puntos pobre¹⁸. Nuestra paciente obtuvo un total de 25 puntos, lo que representa un resultado funcional excelente.

La ortopedia oncológica se considera como un terreno árido, con pacientes difíciles, con pocas posibilidades de tratamiento y malos resultados, antes de cualquier planificación terapéutica se debe realizar una valoración minuciosa del paciente, tanto a nivel local (localización de la lesión, tamaño, extensión), como general (tipo de tumor primario, fase de tratamiento y respuesta, supervivencia estimada). La detección temprana y un tratamiento adecuado pueden limitar el dolor, reducir la discapacidad, prevenir complicaciones como la fractura patológica, compresión medular y progresión de la enfermedad, se ha demostrado que la cirugía de preservación de la extremidad no aumenta el riesgo de recurrencia local^{18, 21, 22}.

Conclusiones

Las MO se consideran el mayor contribuyente al deterioro de la calidad de vida de los pacientes con cáncer, se asemeja a un proceso crónico compatible con una supervivencia prolongada que debe ser de buena calidad.

El caso presentado tuvo una excelente evolución funcional y radiográfica después de la cirugía de preservación de la extremidad con el uso de endoprótesis no convencional, con un seguimiento actual a 9 meses, incrementando notablemente su capacidad funcional en un tiempo corto de recuperación, mejorando con esto su calidad de vida.

Referencias

1. Álvarez-López A, Soto-Carrasco SR, García-Lorenzo YdIC. Metástasis óseas: enfoque ortopédico. *Rev. Arch Med Camagüey*. 2019;23(1):144-154.
2. Trujillo-González R, Nieto-Lucio L, Mendoza-Breton J. Incidencia de fracturas patológicas por metástasis en el fémur proximal en un hospital de concentración. *Rev Colomb Traumatol*. 2017;31(2):93-99.
3. Ruiz-Alva S, Cortes-Cerda R, Mora-Ríos F, Benítez-Romero A, Isunza-Ramírez A, Mejía-Rohenes L. Tumores que producen metástasis óseas. *Acta Ortop Mex*. 2021;35(2):201-205.
4. Tukaszewski B, Nazar J, Goch M, Łukaszewska M, Stępiński A, Jurczyk MU. Diagnostic methods for detection of bone metastases. *Contemp Oncol*. 2017;21(2):98-103.
5. González-Quevedo D, Moriel Garceso D. Metástasis óseas: del diagnóstico al tratamiento. *Actual Med*. 2019;10(4):192-194.
6. Angelini A, Trovarelli G, Berizzi A, Pala E, Breda A, Maraldi M, et al. Treatment of pathologic fractures of the proximal femur. *Injury Int J Care*. 2018;49(3):77-83.
7. Khattak MJ, Ashraf U, Nawaz Z, Noordin S, Umer M. Surgical management of metastatic lesions of proximal femur and the hip. *Rev Annals Med Surg*. 2018;3(6):90-95.
8. Huerta CG, González JÁ, Del Llano MP-P, Gutierrez ÁA, Fernández HB, León CQ. Avances en el diagnóstico radiológico de la enfermedad metastásica. *Seram*. 2021;1(1).
9. Ariza IN, García LB, da Veiga MPP, Espinosa JC. Protocolo diagnóstico y terapéutico de la enfermedad ósea tumoral metastásica. *Med Form Med Cont Acred*. 2021;13(26):1473-1476.
10. Di Martino A, Martinelli N, Loppini M, Piccioli A, Denaro V. Is endoprosthesis safer than internal fixation for metastatic disease of the proximal femur? A systematic review. *Injury Int J Care*. 2017; 48:48-54.
11. Guzik G. Oncological and functional results after surgical treatment of bone metastases at the proximal femur. *BMC Surg*. 2018;18(1):1-8.
12. Smolle MA, Andreou D, Tunn P-U, Leithner A. Advances in tumour endoprostheses: a systematic review. *EFORT Ppen Rev*. 2019;4(7):445-459.
13. Crenn V, Carlier C, Gouin F, Sailhan F, Bonneville P. High rate of fracture in long-bone metastasis: Proposal for an improved Mirels predictive score. *Orthopaedics & Traumatology: Surg Res*. 2020;106(6):1005-1011.
14. Zhang L, Gong Z. Clinical characteristics and prognostic factors in bone metastases from lung cancer. *Med Sci Monit*. 2017; 23:4087-4094.
15. Lex JR, Evans S, Parry MC, Jeys L, Stevenson JD. Acetabular complications are the most common cause for revision surgery following proximal femoral endoprosthetic replacement: what is the best bearing option in the primary and revision setting? *Bone Joint J*. 2021;103(10):1633-1640.
16. Umer M, Khan EK, Saeed J. Our experience of mega-prosthesis in bone tumours: A retrospective cross-sectional study in a tertiary

- care hospital. *J Park Med Assoc.* 2021;71(8):45-50.
17. Puiggròs C, Lecha M, Rodríguez T, Pérez-Portabella C, Planas M. El índice de Karnofsky como predictor de mortalidad en pacientes con nutrición enteral domiciliaria. *Nutr Hosp.* 2009;24(2):156-160.
18. Alcántara A, Cario G, Amaya R, Álvarez A. Perfil clínico y bacteriológico en pacientes con artroplastia tumoral de rodilla e infección periprotésica temprana. *Acta Ortop Mex.* 2021;35(1): 61-68.
19. Delgadillo-Alcaráz V, Cuevas-De A, Flores-Navarro H. Preservación de extremidad con aloinjerto óseo en un paciente pediátrico con osteosarcoma. *Rev Med MD.* 2018;9(3):275-278.
20. Ortiz-Cruz E, Rueda M, Pensado M, Barrientos I, Hernando R. Evolución de la cirugía del tumor primario en sarcomas de partes blandas. De la amputación a la cirugía conservadora. *Rev Cancer.* 2018;32(2):57-66.
21. Nieto-Blasco J, Polo-Royo M, Santamaría-Fajardo A. Rehabilitación tras cirugía de rescate en un paciente oncológico: ¿tratamiento coadyuvante o principal? *Rev Mex Med Fis Rehab.* 2019;31(3-4):45-50.
22. Raciborska, A, Malesza, I, Bilska K, Koziński T, Pachuta B. Double Endoprosthesis in the Management of Refractory Metastatic Primary Bone Tumors in Children and Young Adults. *Adv Orthop.* 2021;(1):1-8.