

Hemoptisis como manifestación de cáncer papilar de tiroides: reporte de caso

Hemoptysis as the main symptom of papillary thyroid cancer: case report

Cervín-Báez Cristhel^{1*}, Ibarra-Miranda Germán², Acosta-Espinoza Jesús Alicia³, Félix-Saguchi Carlos Isao⁴, Ruíz-Holguin Eduardo⁵.

1. Médico residente de Segundo Año de Medicina Interna, Hospital General “5 de diciembre” ISSSTE.
2. Médico residente de Segundo Año de Imagenología Diagnóstica y Terapéutica, Hospital General “5 de diciembre”
3. Médico internista y oncólogo adscrito al servicio de Medicina Interna, Hospital General “5 de diciembre”
4. Médico radiólogo con alta especialidad en intervencionismo, jefe de servicio de Imagenología, Hospital General “5 de diciembre”.
5. Médico anatomopatólogo adscrito al servicio de Patología, Hospital General de Mexicali.

***Autor de correspondencia:** Cristhel Cervin-Báez

Hospital General del ISSSTE 5 de Diciembre,

Calzada Independencia S/N, CP: 21000, Mexicali, Baja California, México.

Correo electrónico: cc.baez94@gmail.com

DOI <http://dx.doi.org/10.28960/revmeduas.2007-8013.v12.n3.007>

Recibido 31 de mayo 2022, aceptado 14 de junio 2022

Resumen

El propósito de este trabajo es describir el caso de una paciente de 79 años con múltiples factores de riesgo para neoplasias de la vía aérea, cuya principal manifestación clínica fue hemoptisis secundaria a tumoración que comprometía el 75% de la luz de la tráquea. Se obtuvo biopsia de tiroides cuyo resultado de patología reporta neoplasia epitelial maligna compuesta por papilas con tallos fibrovasculares revestidos por una capa de células de aspecto cúbico y cilíndrico con pérdida de la relación núcleo citoplasma y núcleos hiper cromáticos con pseudoinclusiones. Como diagnóstico principal, se reporta carcinoma papilar de tiroides. En el contexto de un paciente con índice tabáquico que condiciona alta probabilidad para cáncer pulmonar se deben considerar otros diagnósticos diferenciales ante una imagen radiológica poco concluyente, es importante considerar de ser posible, una intervención poco invasiva como es la toma de biopsia guiada por ultrasonido para determinar la estirpe de la neoplasia y así valorar las opciones terapéuticas.

Palabras clave: cáncer de tiroides, cáncer papilar, tabaquismo, hemoptisis.

Abstract

We report the case of 79-year-old women with multiple risk factors of the upper airway cancer, with the main symptom of hemoptysis due to a tumor who was taking the 75% of the upper airway. A thyroid biopsy was taken with report of a malignant epithelial neoplasia composed by papillary and fibrovascular core lined by a layer of cells with a cubic and cylindrical appearance with loss of the nucleus-cytoplasm ratio and hyperchromatic nuclei with pseudo inclusions, making papillary thyroid cancer the main diagnosis. In the background of a patient with story of a high smoking index, which is known as a trigger for pulmonary cancer and a x-ray image without a certain diagnosis, it's important to evaluate the availability to perform a non-invasive procedure like the ultrasound-guided biopsy to determine the histology of the cancer and the therapeutic options.

Key words: Thyroid cancer, papillary cancer, smoking, hemoptysis.

INTRODUCCIÓN

La glándula tiroides, en la antigüedad conocida como “la glándula de la laringe”, nombrada así por la forma de escudo griego, es la glándula originada en la cara anterior e inferior del cuello,

que tiene la capacidad de almacenar los productos hormonales de forma extracelular. En cuanto a su morfología se encuentra conformada por dos tipos principales de células, las células foliculares las cuales utilizan yodo de la sangre para generar hormonas tiroideas y las

células parafoliculares, las cuales producen calcitonina, esto debido a que durante el proceso de embriogénesis se llevan a cabo múltiples procesos que le otorgan su capacidad de captar, oxidar y organificar el yodo, así como realizar la captación de tiroglobulina, llevando a cabo procesos metabólicos vitales para el ser humano¹.

Debido a su importancia en dichos procesos metabólicos vitales, durante los últimos años ha sido de vital importancia el estudio de las neoplasias tiroideas, sumado a su incidencia cada vez más elevada, diagnosticándose en Estados Unidos en 2021 aproximadamente 44 mil nuevos casos, de los cuales aproximadamente 2000 de ellos fallecerán cada año², mientras que el GLOBOCAN 2020 (Global Cancer Observatory, por sus siglas en inglés) ha reportado una incidencia de cáncer de tiroides de 579 554 casos en ambos sexos en las edades entre 0 a 84 años, con una mortalidad de 38 456, resultado muy por debajo del cáncer de pulmón, colorrectal, hepático y de mama³. A nivel Latinoamérica, México ocupa el segundo lugar en incidencia en ambos sexos en todas las edades, por debajo de Brasil, con una incidencia de al menos 15 mil casos y una prevalencia de aproximadamente 38 mil casos, por lo que los últimos años ha cobrado auge el estudio de esta patología a pesar de que las publicaciones nacionales por lo regular están centralizadas y antiguas, ya que se basan en estudios realizados

entre los años 2008-2014³. Como proyección general, en enero del año 2022 la Sociedad Americana Contra El Cáncer estimó que se diagnosticarán alrededor de 43,800 nuevos casos de cáncer de tiroides, con mayor morbimortalidad en el sexo femenino, aumentando alrededor de 0.6% por año⁴.

Dentro de los factores de riesgo descritos en la literatura se encuentran la exposición a radiación ionizante por la ruptura en la cadena de ADN, la disminución en la ingesta de yodo, la obesidad y la diabetes por la elevación de TSH y aumento a la resistencia a la insulina, así como también la exposición a estrógenos por su papel en la proliferación, migración e invasión en la fisiopatología del cáncer tiroideo, además de la predisposición genética. En cuanto a su abordaje diagnóstico por lo regular se presenta como un nódulo tiroideo solitario, teniendo entre las características clínicas con mayor probabilidad de malignidad los extremos de la edad (<20 años o >60 años)²⁻⁴. En el presente caso nuestra paciente se encontraba dentro de los extremos de la vida, sin embargo, llamaba la atención la presencia de factores de riesgo presentes que por lo regular se asocian a otras neoplasias como mama y pulmón.

Entre el 80 y 90% de los carcinomas de tiroides son de tipo papilar, los cuales por lo regular se desarrollan en uno de los lóbulos de la glándula tiroidea y tienden a crecer lentamente, con tendencia a presentarse asintomáticos. Su patrón

de crecimiento a pesar de ser lento puede afectar ganglios linfáticos del cuello con regularidad, por lo que a pesar de ser de buen pronóstico la afección de estructuras adyacentes puede causar la presencia de manifestaciones clínicas, considerándose de peor pronóstico⁵. En la literatura existen al menos 5 casos en los cuales la hemoptisis fue el síntoma principal de un cáncer papilar de tiroides invasor, en los cuales los pacientes desarrollaron dificultad respiratoria^{6,7}.

CASO CLÍNICO

Se trata de un paciente femenino de 79 años de edad, originaria de Culiacán, Sinaloa y residente de Mexicali, Baja California, como antecedentes heredofamiliares refiere madre finada a los 82 años de edad por complicaciones no especificadas secundarias a diabetes tipo 2, así como también 10 hijos aparentemente sanos sin enfermedades crónico-degenerativas. Como antecedentes personales patológicos de importancia diabética tipo 2, de 4 años de evolución, hipertensión arterial sistémica de 15 años de evolución, en ambos casos refería buen apego al tratamiento con pobre seguimiento médico. Únicamente comentó hospitalizaciones sin complicaciones durante los partos de sus hijos. Acudió por última vez al ginecólogo hace 25 años, realizándose en sólo una ocasión

Papanicolau, mas no mastografía, el cual refiere normal. Menopausia a los 50 años, sin tratamiento de sustitución hormonal.

Ingresa al hospital por un padecimiento actual que inició en diciembre del 2020 con tos productiva acompañada con esputo macroscópicamente sanguinolento, ocasional, al menos 3 veces al mes, menor a 30 ml, que no condiciona dificultad respiratoria, por lo que no acude al médico. Al interrogatorio dirigido refiere pérdida de peso de aproximadamente 15 kilogramos en 6 meses, lo asoció a inicio de vildagliptina. Acude por tos productiva con esputo sanguinolento que inició el 10 de mayo, presenciada por sus familiares. A su ingreso a piso se recibe sin datos de dificultad respiratoria, afebril, niega dolor torácico, náuseas o vómito.

A la exploración física destacó la exploración mamaria, ya que en se observaba entre cuadrantes inferior externo e interno de mama izquierda tumoración macroscópicamente de color azul, no dolorosa a la palpación profunda, bien delimitada; a la palpación con aumento de la temperatura respecto al resto de la piel circundante.

Se realizó digitopresión sin que hubiese salida de líquido durante la exploración, se palpa ganglio linfático supraclavicular izquierdo de aproximadamente 3x3 cm, cadena ganglionar linfática axilar II, donde se palpan dos ganglios. Mama derecha que se observaba macroscópicamente

normal con tumoración amarillenta en pezón de 1x1 que no condicionaba dolor a la palpación, a la digitopresión no se observó salida de líquido, sin cambios de temperatura respecto al resto de la piel circundante.

En cuanto al gabinete y laboratorios realizados a su ingreso estos reportaron Dímero D elevado para su edad, ferritina dentro de la normalidad, PCR ligeramente elevada (7.51), la gasometría arterial de ingreso en equilibrio ácido base, tiempos de la coagulación dentro de la normalidad. Perfil tiroideo dentro de rangos normales, TSH 3,8mUI/L, T3 total 1,2ng/ml, T3 libre 3.1 pg/mL, T4 libre 1.33 ug/dL, T4 total 6ug/dL

Se realizaron 5 tomas de muestra de BAAR en 100 campos los cuales salieron negativos, sin embargo, se reportan muestras de aspecto francamente hemático, se observan abundantes leucocitos en la preparación, ya que por la asociación epidemiológica debía descartarse tuberculosis pulmonar.

A su ingreso la radiografía de tórax mostrada en la figura 1 se encontraba sin alteraciones por reportar, sin embargo, posterior a ello se realizó una tomografía de tórax (figura 2a y 2b) la cual reportó ganglios axilares izquierdos de 7-20mm, el mayor con pérdida de la morfología, del cual se recomienda realizar biopsia, ya que como conclusión se refiere probable tumoración del tercio superior del mediastino.

Se presenta a la paciente al servicio de Radiología Intervencionista, el cual al valorar a la paciente y el estudio de imagen comenta imagen compatible con cáncer de tiroides que obstruye aproximadamente el 75% de la luz de la tráquea, por lo que realiza biopsia de intervencionismo cuyo ultrasonido se anexa en las figuras 3a y 3b. Por la alta sospecha clínica y los factores de riesgo de forma conjunta se realizó mamografía (figura 4) la cual se reportó como BI-RADS 2B, sin datos sugestivos de malignidad, sin embargo por los datos ya comentados se sugirió ultrasonido mamario el cual se reportó normal.

De la biopsia realizada en la figura 5 se recaba resultado que refiere neoplasia epitelial maligna compuesta por papilas con tallos fibrovasculares revestidos por una capa de células de aspecto cúbico a cilíndrico con pérdida de la relación núcleo citoplasma y núcleos hipercromáticos con pseudoinclusiones secundarios a carcinoma papilar de tiroides

En conjunto con los estudios de imagen se llega a la conclusión de carcinoma papilar de tiroides T4 N1 M0, se realiza envío a radioterapia, se inicia manejo con lenvatinib y se solicita gammagrama óseo el cual reportó lesión de incremento focal anormal a nivel frontal y del sitio primario en cuello.

Figura 1. Radiografía de tórax con ligero ensanchamiento diafragmático, sin infiltrados neumónicos

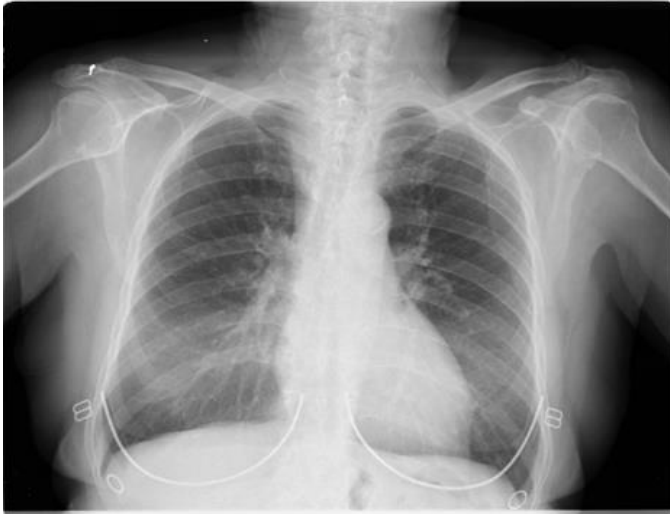

Figura 3a y 3b. Biopsia de intervencionismo donde se observa tiroides con vascularidad.

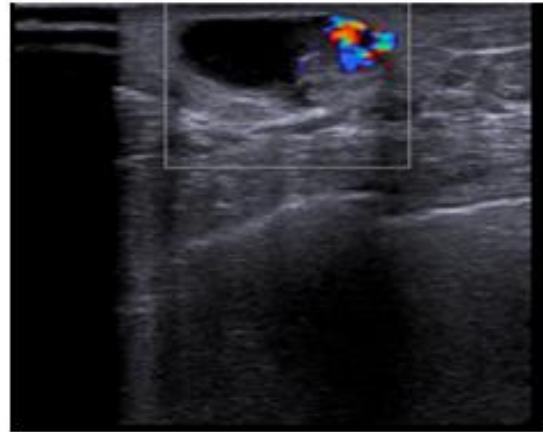


Fig. 3a

Figuras 2a y 2b Tomografía de tórax donde se evidencia tumoración que obstruye aproximadamente el 75% de la luz de la vía aérea superior

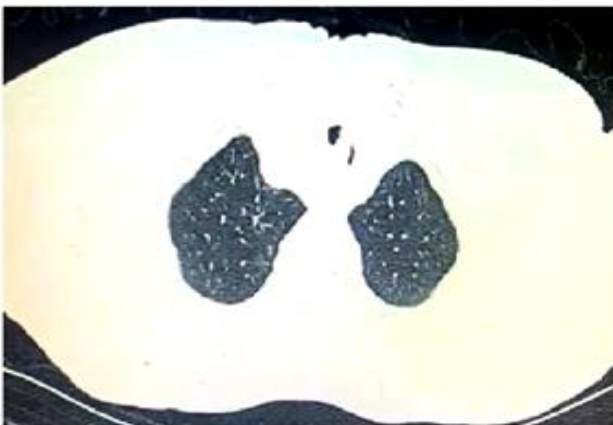

Fig. 2a

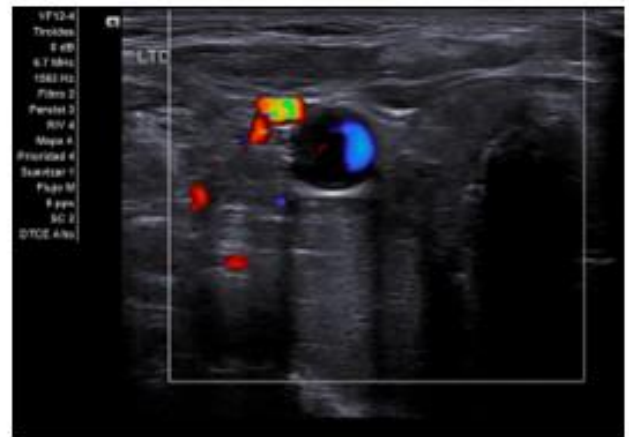


Fig. 3b

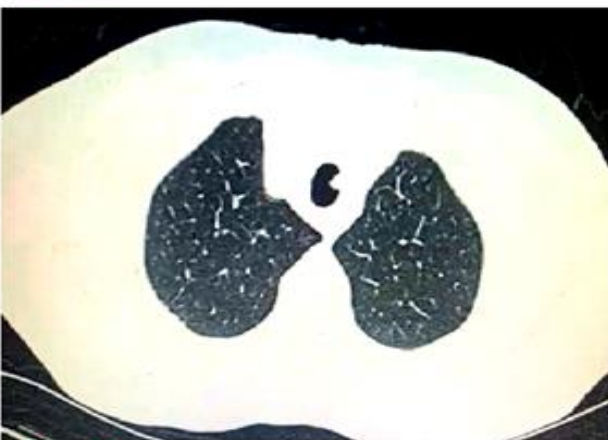

Fig. 2b

Figura 4. Mastografía realizada en conjunto con biopsia de tiroides, en la cual se reporta un patrón B y clasificación BIRADS 2.

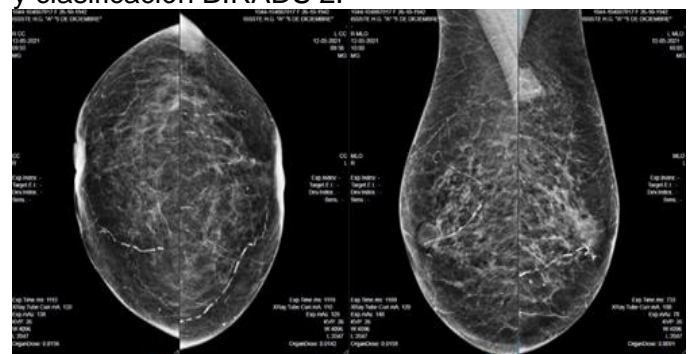
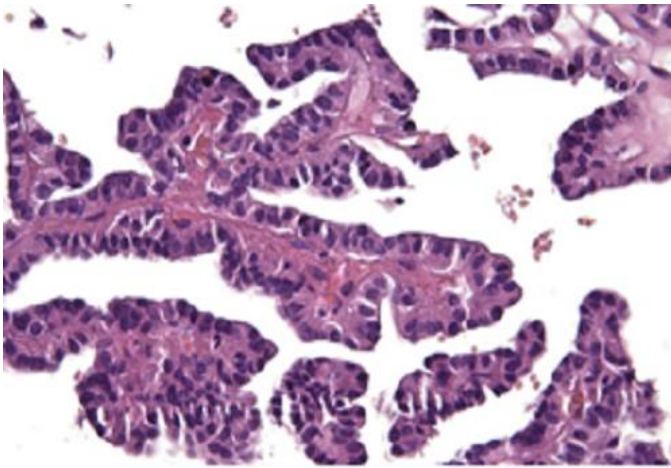


Figura 5. Papilas con tallos fibrovasculares revestidos por capas de epitelio cúbico a cilindro, sugestivas de cáncer papilar de tiroides.



DISCUSIÓN

El cáncer papilar de tiroides por lo regular presenta una mayor prevalencia en pacientes de sexo femenino, por lo regular presentándose como un nódulo tiroideo único, el cual debe seguirse por ultrasonido⁸. En el contexto de nuestra paciente la presencia de hemoptisis en un área endémica de tuberculosis, así como la presencia de anormalidades a la exploración mamaria y el antecedente de índice tabáquico mayor a veinte cigarrillos diarios, nos llevaron a realizar el descarte imagenológico y bacteriológico de enfermedades infecciosas, así como también de cáncer pulmonar y de mama, sobre todo por los hallazgos a la exploración mamaria y la falta de estudios de tamizaje en su historial médico. Por lo regular en este tipo de pacientes

puede encontrarse hasta en un 60% la mutación genética en el oncogén BRAF, el cual además de ser la alteración genética más frecuente en el cáncer papilar de tiroides nos apoya como marcador pronóstico en la estratificación de riesgo molecular del cáncer de tiroides, ya que se asocia a características clinicopatológicas más agresivas, con aumento de recidiva y refractariedad al I en enfermedad metastásica⁹.

En la literatura existen pocos recursos de la hemoptisis como la presentación inicial de un cáncer de tiroides de tipo papilar, y por lo regular se asocia a una mayor mortalidad y mal pronóstico, por lo que en nuestra paciente llama la atención la respuesta de una reducción radiológica de al menos un 75% del diámetro total del tumor secundario al manejo con quimioterapia con lenvatinib y radioterapia. El lenvatinib, un inhibidor oral multiquinasa selectivo de VEGFR, FGFR 1, RET cKIT y PDGFRa permite reducir la angiogénesis inducida por células tumorales, además de inhibir el crecimiento tumoral. Su biodisponibilidad es cercana al 85% y no experimenta alteraciones en su vida media en pacientes con daño hepático o renal, por lo que este tipo de pacientes pueden beneficiarse de su uso¹⁰. El tiempo mediano hasta la evidencia radiológica de respuesta es de aproximadamente 2 meses, por lo que se pidió control de tomografía de tórax mostrado en la figura 6, donde se observa una respuesta parcial acorde a criterios RECIST¹¹, previo al uso de lenvatinib

se instauró manejo con yodo radioactivo y radioterapia.

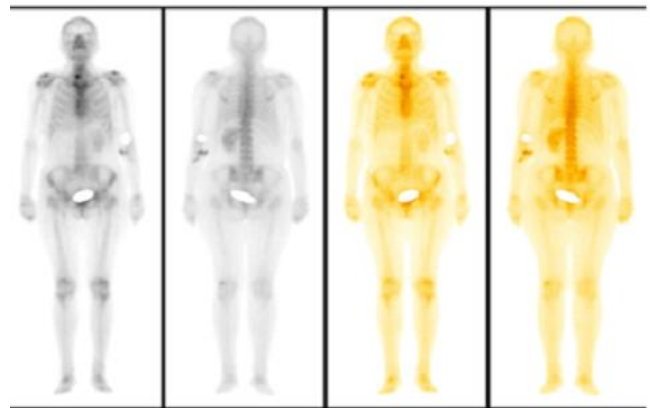
Acorde al MACIS score¹² (referente a metástasis, edad, resección completa, invasión local y tamaño del tumor, por sus siglas en inglés), el cual es una escala de puntaje empleada para predecir la mortalidad de un cáncer papilar de tiroides, nuestra paciente tiene una supervivencia a 20 años de 24%. Actualmente se evidenció enfermedad ósea metastásica a región temporal del cráneo por gammagrama óseo (figura 7), sin embargo no ha presentado nuevos episodios de hemoptisis y se encuentra con capacidad funcional conservada respecto a su diagnóstico.

La importancia de este caso radica en la presentación de la hemoptisis como síntoma cardinal de un cáncer que ha sido descrito por la literatura como poco agresivo en sus etapas iniciales, así como la evolución de la paciente posterior a un diagnóstico tardío, que durante su abordaje se vio parcialmente complicado debido a la presencia de factores de riesgo que orientaban a otro tipo de neoplasias. La obstrucción traqueal suele ser una de las causas principales en pacientes que presentan como síntoma cardinal la hemoptisis, por lo que durante su estancia fue vital la revaloración continua de la vía aérea.

Figura 6. Tomografía de tórax de control donde se observa disminución de la circunferencia tumoral a nivel traqueal con respuesta parcial.

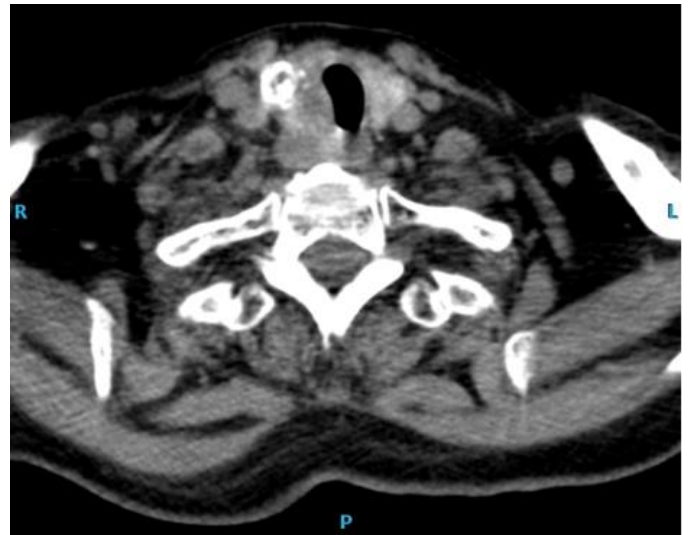

Figura 7. Gammagrama óseo solicitado al inicio del tratamiento.



CONCLUSIÓN

En el caso de nuestra paciente el abordaje y manejo multidisciplinario por parte de Oncología Médica, Radiología Intervencionista y Patología ha marcado la pauta para que a pesar de la extensión de la enfermedad, su calidad de vida no se haya visto afectada, encontrándose

actualmente restringida físicamente a actividad física extenuante pero capaz de realizar actividades ordinarias, las cuales pueden realizarse con esfuerzo pero con signos y síntomas mínimos de la enfermedad, clasificándose como un ECOG (Eastern Cooperative Oncology Group¹³, por su siglas en inglés) de 10 y un Karnofsky de 80. Debido al avance de la enfermedad y a los efectos adversos asociados al tratamiento ya descritos en esta publicación la paciente continúa en seguimiento mensual por parte de Oncología y Radiología Intervencionista, y se han realizado estudios de extensión de forma periódica para detectar de forma temprana invasión a otras regiones.

CONFLICTO DE INTERÉS

Los autores no reportan ningún conflicto de interés.

Referencias

1. Vinay Kumar, Abul Abbas, Jon.C. Aster. Robbins: Patología humana. 10th edición. Elsevier; 2018.
2. American Cancer Society. Cancer Facts & Figures 2022. Atlanta: American Cancer Society; 2022.
3. Fernández SB, Sanchez-Díaz MR, González-Flores M, Cruz-Cruz V, Cortés-Ramírez M. Perfil epidemiológico de los tumores malignos en México. SINAIS/SINAVE/DGE/SALUD/Perfil epidemiológico de los tumores malignos en México Secretaría de Salud. 2011
4. Pizzato M, Li M, Vignat J, Laversanne M, Singh D, La Vecchia C, et al. The epidemiological landscape of thyroid cancer worldwide: GLOBOCAN estimates for incidence and mortality rates in 2020. *Lancet Diab Endocrinol* 2022;10(4):264-72.
5. Gharib H, Papini E, Paschke R, Duick DS, Valcavi R, Hegedüs L, et al. AACE/AME/ETA Task Force on Thyroid Nodules. American Association of Clinical Endocrinologists, Associazione Medici Endocrinologi, and European Thyroid Association Medical Guidelines for Clinical Practice for the Diagnosis and Management of Thyroid Nodules. *Endocr Pract.* 2010;16 Suppl 1:1-43.
6. Perros P, Boelaert K, Colley S, Evans C, Evans RM, Gerrad Ba G, et al. Guidelines for the management of thyroid cancer, British Thyroid Association. *Clin Endocrinol* 2014; 81 (Suppl 1): 1-122.
7. Avenia N, Vannucci J, Monacelli M, Lucchini R, Polistena A, Santoprete S, et al. Thyroid cancer invading the airway: Diagnosis and management. *Int J Surg* 2016; Suppl 1: S75-S78
8. Haugen BR, Alexander EK, Bible KC, Doherty GM, Mandel SJ, Nikiforov YE, et al. 2015 American Thyroid Association Management Guidelines for Adult Patients with

- Thyroid Nodules and Differentiated Thyroid Cancer. *Thyroid* 2016;26(1):1-133.
9. Huang Y, Qu S, Zhu G, Wang F, Liu R, Shen X, et al. BRAFV600E mutation-assisted risk stratification of solitary intrathyroidal papillary thyroid cancer for preecision treatment. *J Natl Cancer Inst.* 2018;110 (4): 362-370.
 10. Tahara M, Kiyota N, Hoff AO, Badiu C, Owonikoko TK, Dutcus CE, et al. Impact of lung metastases on overall survival in the phase 3 SELECT study of lenvatinib in patients with radioiodine-refractory differentiated thyroid cancer. *Eur J Cancer.* 2021;147:51-57.
 11. Schwartz LH, Seymour L, Litière S, Ford R, Gwyther S, Mandrekar S, et al. RECIST 1.1 Standardisation and disease-specific adaptations: Perspectives from the RECIST Working Group. *Eur J Cancer* 2016;62:138-45.
 12. Haugen BR, Alexander EK, Bible KC, Doherty GM, Mandel SJ, Yuri E Nikiforov YE, et al. Risk of Structural Disease Recurrence . 2015 American Thyroid Association Management Guidelines for Adult Patients with Thyroid Nodules and Differentiated Thyroid Cancer: The American Thyroid Association Guidelines Task Force on Thyroid Nodules and Differentiated Thyroid Cancer. *Thyroid* 2016 Jan;26(1):1-133
 13. Oken MM, Creech RH, Tormey DC, Horton J, Dvis TE, McFadden ET, et al. Toxicity and Response Criteria Of The Eastern Cooperative Oncology Group. *Am J Clin Oncol* 1982;5:649-655.