

# Leishmaniasis cutáneo condral. Un caso tratado con itraconazol

## Chondral Cutaneous Leishmaniasis. A Case Treated with Itraconazole

Víctor Fernando Muñoz Estrada,<sup>1</sup> Jesús Sebastián Rodríguez Gutiérrez,<sup>2</sup> Maricela Omaña Domínguez<sup>2</sup> y Lourdes Estrada Alpízar<sup>3</sup>

<sup>1</sup> Jefe del Servicio de Dermatología

<sup>2</sup> Residente de segundo año de Dermatología

<sup>3</sup> Residente de primer año de Dermatología

Centro de Investigación y Docencia en Ciencias de la Salud, Hospital Civil de Culiacán, Universidad Autónoma de Sinaloa, Culiacán, Sinaloa, México

### RESUMEN

La leishmaniasis es una enfermedad crónica parasitaria producida por diversas especies de protozoarios intracelulares del género *Leishmania*, transmitida por vectores de los géneros *Lutzomyia* y *Phlebotomus*. Se clasifica en cutánea, mucocutánea y visceral o kala-azar. Comunicamos el caso de un paciente de 39 años de edad, con un nódulo ulcerado en la oreja derecha, de un año de evolución. La impronta con Giemsa mostró cuerpos de Leishman-Donovan, se dio tratamiento con itraconazol, el paciente sanó a las 12 semanas.

**PALABRAS CLAVE:** leishmaniasis, úlcera de los chicleros, itraconazol.

### ABSTRACT

Leishmaniasis is a chronic parasitical disease produced by diverse species of an intracellular protozoan of the genus *Leishmania*. It is a vector-borne disease transmitted to humans mainly by the bite of dipterans of genus *Phlebotomus* and *Lutzomyia*. Clinical presentation can be cutaneous, chondral-cutaneous, mucocutaneous and visceral (kala-azar). We report a 39-year-old male, with a 1-year history of an ulcerated nodule on the right earlobe. A Giemsa smear showed Leishman-Donovan bodies, and healed after 12 weeks with itraconazole.

**KEYWORDS:** leishmaniasis, chiclero's ulcer, itraconazole.

### Señor editor:

La leishmaniasis es una enfermedad crónica parasitaria con capacidad de afectar la piel, las mucosas o las vísceras,<sup>1</sup> la producen diversas especies de protozoarios intracelulares del género *Leishmania*, subgéneros *Leishmania* y *Viannia*, transmitida por vectores de los géneros *Lutzomyia* y *Phlebotomus*.<sup>2,3</sup> Las formas clínicas dependen de la especie del parásito y la respuesta inmunológica del huésped.<sup>3,4</sup>

Los antecedentes más antiguos sobre esta infección datan de aproximadamente el año 3000 a.C. en la región de Egipto.<sup>5</sup> En la actualidad es una enfermedad de distribución mundial, endémica de Asia, África y América, así como del Mediterráneo.<sup>3</sup> En México, los estados con mayor número de casos son Tabasco y Quintana Roo.<sup>6</sup>

Es más frecuente en hombres en edad productiva con actividades laborales o recreativas al aire libre en zonas selváticas tropicales con altitudes de 0 a 1 500 m sobre el nivel mar.<sup>1,2</sup>

El agente causal corresponde a un protozoario unicelular dimorfo del género *Leishmania*, cuyo ciclo de vida cuenta con un estadio flagelado o promastigote extracelular presente en el intestino del vector; y un segundo estadio aflagelado o amastigote intracelular obligado.<sup>1</sup>

La presentación clínica se clasifica en cutánea localizada, cutáneo-condral, cutánea diseminada, mucocutánea y visceral o kala-azar.<sup>2,3</sup> La úlcera de los chicleros corresponde a una forma cutáneo-condral y se presenta posterior a la picadura del insecto en el pabellón auricular donde se forma un nódulo o placa infiltrada que se ulcera, indolora y sana a largo plazo dejando una cicatriz en forma de muesca.<sup>1,7-9</sup>

Los métodos diagnósticos más utilizados son el estudio parasitológico por impronta, biopsia de piel, así como análisis de biología molecular.<sup>7,8,10-12</sup>

Las opciones terapéuticas son variadas y se deben individualizar ya que son muchas las especies implicadas. Los antimoniales pentavalentes constituyen la primera lí-

### CORRESPONDENCIA

Dr. Jesús Sebastián Rodríguez Gutiérrez ■ [jesus.rodriguez.3691@gmail.com](mailto:jesus.rodriguez.3691@gmail.com) ■ Teléfono: 66 7194 4583  
Eustaquio Buelna 91, Burócrata, Tierra Blanca, C.P. 80030, Culiacán, Sinaloa

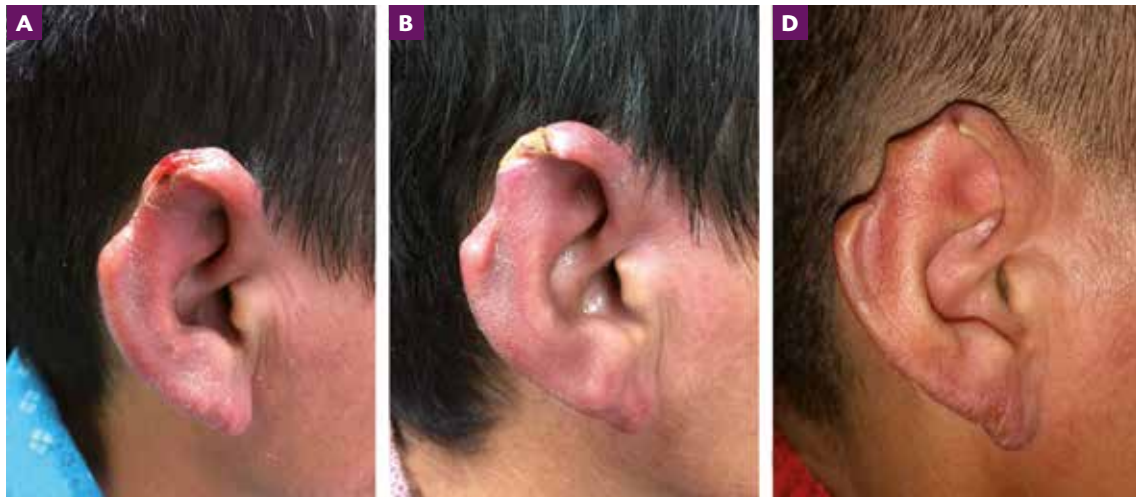


Figura 1. Evolución de la lesión en el pabellón auricular: A) al momento de la consulta; B) tras cuatro semanas de tratamiento; C) a las 12 semanas de tratamiento.

nea de tratamiento.<sup>13</sup> Otros fármacos disponibles incluyen pentamidina, anfotericina B, paromomicina, miltefosina, compuestos azólicos, así como terapias físicas y locales.<sup>14</sup> En casos asociados a *L. mexicana*, ketoconazol e itraconazol en dosis de 200 a 400 mg por día en periodos de uno a dos meses han mostrado buena respuesta.<sup>3,15</sup>

### Caso clínico

Presentamos el caso de un paciente de 39 años, originario de Nayarit y residente de Mocorito, Sinaloa, trabajador del campo, sin antecedentes patológicos conocidos. Acudió a consulta porque presentaba una lesión en la oreja derecha, la cual inició un año previo a su consulta con un nódulo eritematoso de crecimiento progresivo y formación de úlcera con destrucción del tejido, asintomático al principio. Al momento de la consulta dermatológica presentaba dermatosis localizada en el hélix de la oreja derecha, constituida por una úlcera de fondo necrótico, bordes infiltrados y eritematosos, así como una cicatriz en forma de muesca que confluyen formando una placa dolorosa (figura 1), de un año de evolución, previamente fue tratado con medicamentos tópicos y sistémicos no especificados, no tuvo mejoría.

Ante la sospecha diagnóstica de leishmaniasis cutánea se llevó a cabo impronta teñida con Giemsa, en la que se observaron estructuras intracitoplasmáticas que corresponden a cuerpos de Leishman-Donovan. Por correlación clínico-patológica se estableció el diagnóstico de leishmaniasis cutáneo-condral y se inició tratamiento con itraconazol en dosis de 300 mg/día vía oral. Se realizó vigilancia cada cuatro semanas, se observó interrupción del crecimiento de la úlcera a las cuatro semanas, desaparición

de ésta a las ocho semanas y curación completa a las 12 semanas con pérdida de la piel y cartílago, dando lugar a una cicatriz residual en forma de muesca (figura 2). Durante el tratamiento no se reportaron eventos adversos.

### Discusión

De acuerdo con el Centro Nacional de Programas Preventivos y Control de Enfermedades (Cenaprece), Sinaloa se considera una de las 13 entidades federativas con población en riesgo para adquirir leishmaniasis.<sup>16</sup>

El caso que presentamos muestra la topografía, morfología y evolución clínica habitual de la forma cutáneo-condral de leishmaniasis, tal como lo han descrito diversos autores como Arenas<sup>2</sup> y Torres-Guerrero y colaboradores,<sup>3</sup> que con frecuencia afecta zonas expuestas del cuerpo que son accesibles a la picadura de los vectores,

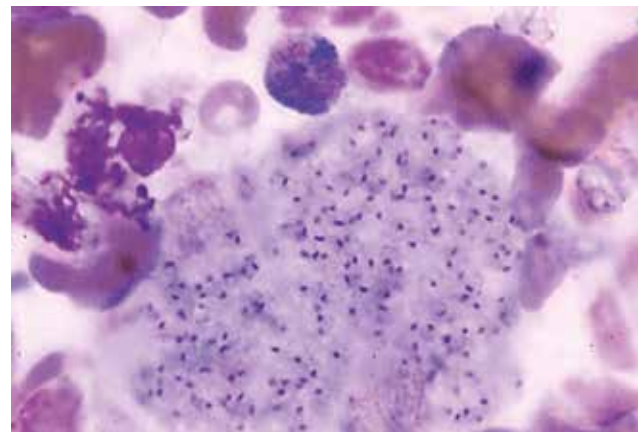


Figura 2. Impronta que muestra estructuras intracelulares que corresponden a cuerpos de Leishman-Donovan (Giemsa, 40x).

por lo que es habitual encontrar la lesión en el pabellón auricular.<sup>10</sup>

El diagnóstico se realizó con base en la evolución clínica del paciente, la aparición de una lesión típica de esta enfermedad, factores de riesgo y la demostración del parásito mediante impronta, la cual tiene una sensibilidad de 91 a 100%.<sup>16</sup>

El tratamiento estandarizado se elige según la forma clínica, las características del paciente y la especie infectante; se consideran fármacos de elección los antimoniales pentavalentes;<sup>16,17</sup> otros que se han utilizado con resultados variables son la anfotericina B, imidazoles, paromomicina al 15% y gentamicina al 0,5% en crema, termocirugía y criocirugía.<sup>17</sup>

En la revisión bibliográfica de 2006 a 2016 realizada por Mayor Moro se describe el uso de imidazoles orales con acción antileishmania, entre ellos el itraconazol, reportando una tasa de curación de 44 a 88%.<sup>14</sup> En 2016 López Carvajal y colaboradores evaluaron la eficacia terapéutica de los azoles en el tratamiento de leishmania, y concluyeron que el itraconazol tiene una eficacia de 68,9%.<sup>18</sup>

Castaño y colaboradores presentaron el caso de un paciente con leishmaniasis cutánea, antes tratado con anfotericina B liposomal e imipenem, sin mejoría, a quien posteriormente se le indicó itraconazol y con el cual se obtuvo curación completa.<sup>19</sup>

En nuestro caso, debido a la evolución clínica del paciente y a las dificultades para la obtención del tratamiento recomendado por las guías, se optó por la administración de itraconazol, obtuvimos excelente resultado y una curación del 100% sin eventos adversos observados.

Ante la disponibilidad reducida del tratamiento de primera línea, la búsqueda de opciones terapéuticas contra leishmaniasis es importante. El uso de itraconazol ha resultado efectivo ante leishmaniasis cutáneo-condral en nuestra región geográfica, con curación completa, tolerancia apropiada y sin efectos adversos, pudiendo considerarse como una alternativa segura y accesible en nuestro medio.

## BIBLIOGRAFÍA

1. Vera-Izaguirre DS, Vega-Memije E, Quintanilla-Cedillo MR y Arenas R, Leishmaniasis. A review, *Dermatología CMQ* 2006; 4(4):252-60.
2. Arenas-Guzmán R, Leishmaniasis. En Arenas-Guzmán R, *Atlas dermatología: diagnóstico y tratamiento*, Mexico, McGraw-Hill 2015, pp. 465-72.
3. Torres-Guerrero E, Quintanilla-Cedillo MR, Ruiz-Esmerjand J y Arenas R, Leishmaniasis: a review, *F1000Research*, 2017; 6(F1000 Faculty Rev):750.
4. Montalvo Álvarez AM y Monzote Hidalgo L, Leishmania y leishmaniasis. Veinte años de estudio en el Instituto de Medicina Tropical Pedro Kourí: aportes y perspectivas, *Rev Cubana Med Trop* 2017; 69(3):1-19.
5. Steverding D, The history of leishmaniasis, *Parasit Vectors* 2017; 10(1):82.
6. Sosa Ávila EJ, Caro Lozano J y Zúñiga Carrasco IR, Perfil epidemiológico de la leishmaniasis: una enfermedad olvidada en México, *Enfermedades Infecc y Microbiol* 2014; 34(1):31.
7. Pérez C, Solís Y y Rodríguez G, Leishmaniasis cutánea difusa en un paciente con SIDA, *Biomédica* 2006; 26(4):485-97.
8. Diniz JL, Da Rocha Costa MO y Gonçalves DU, Mucocutaneous leishmaniasis: clinical markers in presumptive diagnosis, *Braz J Otorhinolaryngol* 2011; 77(3):380-4.
9. Reithinger R, Dujardin J-C, Louzir H, Pirmez C, Alexander B y Brooker S, Cutaneous leishmaniasis, *Lancet Infect Dis* 2007; 7(9):581-96.
10. González EF, González IR, Fernández MM, Vicente SD, Sambucety PS y Prieto MA, Leishmaniasis cutánea del pabellón auricular, *Med Cutan Ibero Lat Am* 2005; 33(5):219-21.
11. Monge-Maillo B y López-Vélez R, Therapeutic options for old world cutaneous leishmaniasis and new world cutaneous and mucocutaneous leishmaniasis, *Drugs* 2013; 73(17):1889-920.
12. Pardo RH, Carvajal A, Ferro C y Davies CR, Effect of knowledge and economic status on sandfly control activities by householders at risk of cutaneous leishmaniasis in the Subandean region of Huila department, Colombia, *Biomedica* 2006; 26:167-79.
13. Roatt BM, De Oliveira-Cardoso JM, De Brito RCF, Coura-Vital W, De Oliveira Aguiar-Soares RD y Reis AB, Recent advances and new strategies on leishmaniasis treatment, *Appl Microbiol Biotechnol* 2020;1-13.
14. Mayor-Moro M, Avances en la terapia oral de la leishmaniasis, Universidad Complutense de Madrid, 2016.
15. Torres-Guerrero E y Arenas-Guzmán R, Leishmaniasis. Alternativas terapéuticas actuales, *Dermatología Rev Mex* 2018; 62(5):400-9.
16. Centro Nacional de Programas Preventivos y Control de Enfermedades, Manual para el diagnóstico, tratamiento y control de las leishmaniasis, 2018.
17. Aronson N, Herwaldt BL, Libman M, Pearson R, López-Vélez R, Weina P *et al*, Diagnosis and treatment of leishmaniasis: clinical practice guidelines by the Infectious Diseases Society of America (IDSA) and the American Society of Tropical Medicine and Hygiene (ASTMH), *Clin Infect Dis* 2016; 63(12):e202-64.
18. López-Carvajal L, Palacio-Barco M y Cardona-Arias JA, Eficacia de los azoles en el tratamiento de la leishmaniasis cutánea, *Arch Med* 2016; 12(2):4.
19. Castaño MB, Consigli J, López-Gamboa VR y Pereyra S, Leishmaniasis cutánea con buena respuesta al tratamiento con itraconazol, *Med Cutan Ibero Lat Am* 2017; 45(2):134-6.