

# Radiodermatitis secundaria a fluoroscopia. Reporte de un caso

## Secondary Radiodermatitis to Fluoroscopy. A Case Report

Rosalba Muñoz Muñoz,<sup>1</sup> Leticia Paulina Alfaro Orozco<sup>2</sup> y Melissa Martínez Félix<sup>3</sup>

<sup>1</sup> Residente de tercer año de Dermatología.

<sup>2</sup> Dermatólogo adscrito.

<sup>3</sup> Pasante de Servicio Social.

Centro de Investigación y Docencia en Ciencias de la Salud, Universidad Autónoma de Sinaloa.

### RESUMEN

La radiodermatitis es un conjunto de lesiones cutáneas que aparecen tras la exposición prolongada o repetida de la piel a radiaciones ionizantes, se manifiestan como inflamación, atrofia, pérdida parcial o completa de anexos, telangiectasias, cambios pigmentarios, fibrosis, ulceración y neoplasias. Los factores que contribuyen a la toxicidad de la piel son altas dosis de radiación, intervenciones repetidas, intervalos cortos entre una exposición y otra, tamaño del sitio irradiado, estado nutricional, fototipos cutáneos claros, enfermedades sistémicas y uso de fármacos. Las lesiones cutáneas inducidas por fluoroscopia son poco frecuentes ya que las dosis de radiación recibida son bajas y no rebasan el umbral necesario para dañar la piel. Se presenta un caso de radiodermatitis secundaria a fluoroscopia en un paciente masculino de 74 años con múltiples intervenciones hemodinámicas.

**PALABRAS CLAVE:** radiodermatitis, fluoroscopia.

### ABSTRACT

Radiodermatitis is a group of skin lesions that appear after prolonged or repeated exposure of the skin to ionizing radiation manifested by: inflammation, atrophy, partial or complete loss of appendages, telangiectasias, pigmentary changes, fibrosis, ulceration and tumors. Factors contributing to skin toxicity are high radiation doses, repeated interventions, short intervals between exposures, size of irradiated site, nutritional status, clear cutaneous phototypes, systemic diseases and drugs. Cases of skin injury due to radiation-induced after fluoroscopically guided procedures are infrequent, doses of radiation received are low and do not exceed the threshold necessary to damage the skin. We report a case of radiodermatitis secondary to fluoroscopy in a 74-year-old male with multiple hemodynamic interventions.

**KEYWORDS:** radiodermatitis, fluoroscopy.

### Introducción

La radiodermatitis es un conjunto de lesiones cutáneas que aparecen tras la exposición prolongada o repetida de la piel a radiaciones ionizantes, se manifiestan como inflamación, atrofia, pérdida parcial o completa de anexos, telangiectasias, cambios pigmentarios, fibrosis, ulceración y neoplasias. Puede ser aguda si aparece durante los primeros 90 días después de la exposición, o crónica si se manifiesta después.<sup>1,2</sup>

El daño inducido en la radiodermatitis se correlaciona directamente con la dosis de radiación y varía desde isquemia temprana transitoria y eritema permanente

(2-7 Gy) hasta necrosis y úlceras (18-20 Gy). En una cateterización cardiaca con fluoroscopia se emiten 2.5 a 6.4 Gy.

Los factores que contribuyen a la toxicidad de la piel son altas dosis de radiación, intervenciones repetidas, intervalos cortos entre una exposición y otra, tamaño del sitio irradiado, estado nutricional, fototipos cutáneos claros, enfermedades sistémicas y uso de fármacos.<sup>2,4</sup>

Los cambios agudos de la piel radiada se clasifican en reacciones de primer, segundo y tercer grado. Las reacciones de primer grado comienzan dos a siete días después de la exposición y alcanzan su máxima severidad entre los 10 y los 14 días, las lesiones se caracterizan por eritema

### CORRESPONDENCIA

Rosalba Muñoz Muñoz ■ rosalmamumu88@gmail.com ■ Teléfono: 6677 132606

Departamento de Dermatología y Micología, Centro de Investigación y Docencia en Ciencias de la Salud, Universidad Autónoma de Sinaloa, Eustaquio Buelna y Josefa Ortiz de Domínguez núm. 91, Colonia Gabriel Leyva.

y edema acompañados de leve ardor y prurito, Posteriormente se presenta una mancha hipopigmentada o café-rojiza que resuelve espontáneamente en cuatro semanas.<sup>3,4</sup>

La radiodermatitis de segundo grado se caracteriza por eritema intenso, edema, vesículas y úlceras superficiales, generalmente resuelve sin dejar marca entre las seis y doce semanas. La radiodermatitis aguda de tercer grado ocurre cuando existen úlceras más profundas y necrosis, y puede involucrar tejido celular subcutáneo, hueso e incluso vísceras.<sup>2-4</sup>

La radiodermatitis crónica se presenta de meses a años después de la exposición y se puede encontrar una diversa variedad de hallazgos clínicos, los cuales incluyen atrofia, telangiectasias, cambios en la pigmentación, fibrosis y úlceras.<sup>4,5</sup>

La radiodermatitis secundaria a fluoroscopia es poco frecuente, ya que las dosis de radiación recibida son bajas y no rebasan el umbral necesario para dañar la piel.

### Caso clínico

Se trata de un paciente masculino de 74 años de edad, quien acude a consulta porque presenta cambios en la coloración de la piel de la espalda, así como la presencia de una úlcera dolorosa. Comenzó dos meses antes, posterior a cateterismo cardiaco.

Durante la exploración dermatológica se observó dermatosis localizada en el tronco, del cual afecta la región escapular izquierda, constituida por escama, costras hemáticas, fisuras y esclerosis que confluyen formando una placa sobre una piel con eritema y telangiectasias, de forma cuadrada, de aproximadamente 9 x 10 cm, con bordes precisos, de evolución crónica y dolorosa.

Como antecedentes de importancia el paciente padecía hipertensión arterial, diabetes mellitus tipo 2 y cardiopatía isquémica de evolución crónica, con tres intervenciones hemodinámicas con intervalos de dos años y seis meses, respectivamente, en las cuales hubo exposición a fluoroscopia como parte del tratamiento terapéutico, donde presentó eritema, el cual resolvía espontáneamente.

Para estudiar la lesión se realizó una biopsia incisional de la placa donde se tomaron áreas de esclerosis y fisuras. Los cortes histológicos teñidos con hematoxilina y eosina mostraron una epidermis con ulceración superficial, presencia de fibrina y detritus celulares, acantosis irregular con atrofia de manera focal. En la dermis superficial y media se observó aumento del grosor de las fibras de colágeno, extravasación eritrocitaria e infiltrado linfocitario disperso, así como fibroblastos atípicos estrellados. Se hizo diagnóstico de radiodermatitis crónica. Durante el seguimiento del paciente no se reportaron cambios que

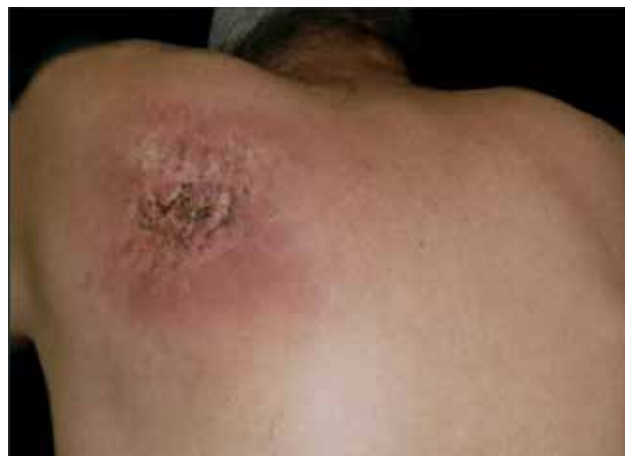

Figura 1. Región escapular izquierda con eritema, pigmentación, esclerosis y fisuras.

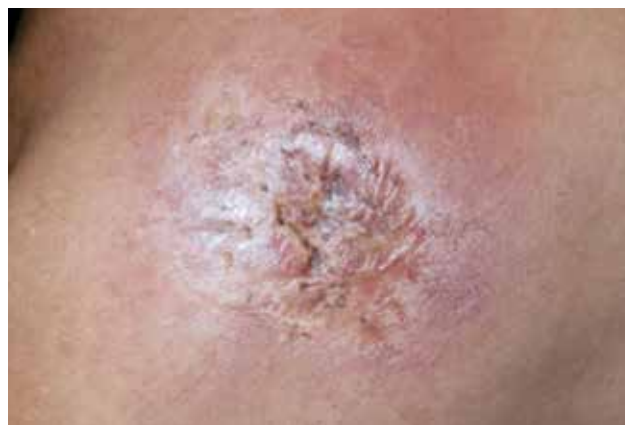

Figura 2. Placa de radiodermatitis secundaria a fluoroscopia.

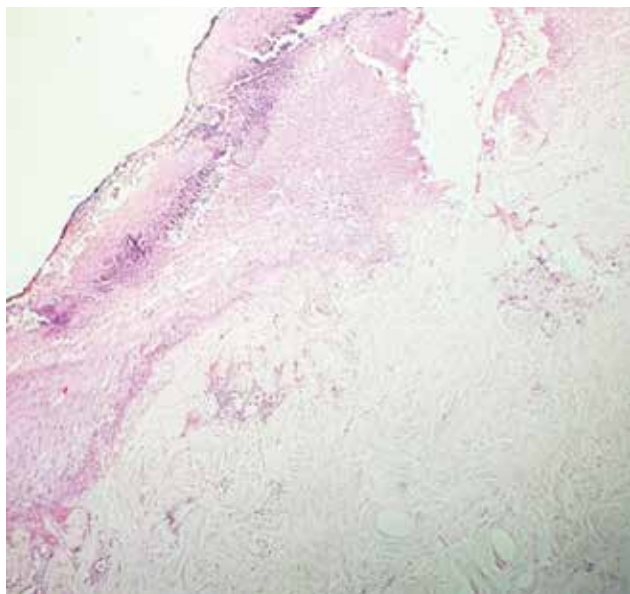
sugirieran malignidad en biopsias subsecuentes, realizadas para descartar carcinoma espinocelular.

### Discusión

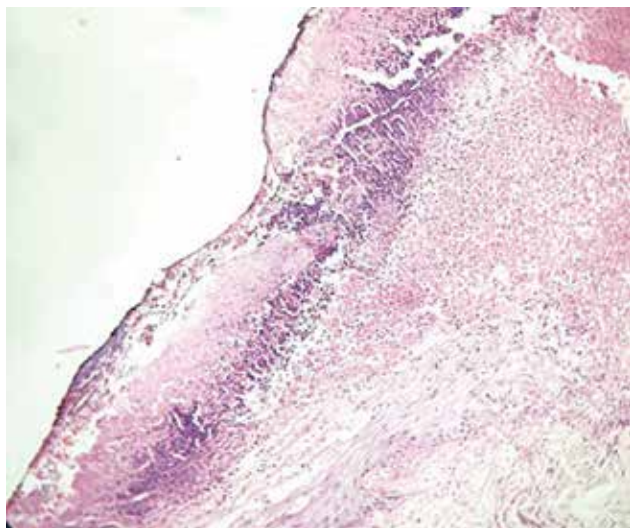
Los primeros reportes de radiodermatitis asociada a exploraciones cardiológicas con fluoroscopia fueron hechos por Lichtenstein y colaboradores en 1996. Desde entonces se han informado alrededor de 20 casos en donde predominan los hombres con enfermedad aterotrombótica.<sup>3,6</sup>

La topografía se correlaciona con el sitio de entrada del rayo; en los procedimientos coronarios los sitios corporales afectados son el tórax anterolateral, la axila y la región escapular. Morfológicamente se caracteriza por eritema, esclerosis, telangiectasias, cambios en la pigmentación, úlceras y escaras que confluyen formando placas, ocasionalmente dolorosas, como se observó en nuestro caso.<sup>7-8</sup>

El diagnóstico se realizó al correlacionar el antecedente de un procedimiento guiado por fluoroscopia, aunado a la localización de la lesión cutánea y los hallazgos histológicos.<sup>8-12</sup>



**Figura 3.** Biopsia de piel teñida con hematoxilina y eosina. Epidermis con ulceración superficial, acantosis irregular con atrofia de manera focal. Aumento del grosor de las fibras de colágeno, extravasación eritrocitaria e infiltrado linfocitario disperso.



**Figura 4.** Biopsia de piel teñida con hematoxilina y eosina. Fotomicrografía a mayor aumento de la figura 3, donde se aprecia con más detalle la ulceración superficial, presencia de fibrina y detritus celulares y acantosis irregular.

El tratamiento indicado al paciente fue clobetasol, sulfadiazina argéntica, emolientes y superóxido dismutasa, ya que los expertos en radiodermatitis sugieren el uso de esteroides tópicos junto con apósitos con hoja de plata, emolientes con ácido hialurónico y reductores de radicales libres como amifostina o superóxido dismutasa para reducir los efectos secundarios de la citotoxicidad por radiaciones ionizantes en casos de radiodermatitis aguda. No hay suficientes estudios que evalúen este tratamiento en casos de radiodermatitis crónica.<sup>13-14</sup>

Después de seis meses de tratamiento el paciente presentó mejoría parcial de la lesión y una cicatriz atrófica en el centro con hiperpigmentación en la periferia de la lesión. El paciente continúa en seguimiento por el riesgo que existe de desarrollar un carcinoma espinocelular o basocelular en el sitio de la radiación meses o años después de haber recibido radiación ionizante.<sup>11</sup>

### Conclusión

A pesar de que es un padecimiento poco frecuente, la radiodermatitis secundaria por fluoroscopia se debe sospechar cuando se tiene el antecedente de procedimientos fluoroscópicos en un paciente con manifestaciones cutáneas características.<sup>14</sup>

### BIBLIOGRAFÍA

1. Lyons AB, Harvey V y Gusev J, Fluoroscopy-induced chronic radiation dermatitis (FICRD) after endovascular abdominal aortic aneurysm endoleak repair, *JAAD Case Reports* 2015; 1:403-5.
2. Spiker A, Zinn Z, Carter W, Powers R y Kovach R, Fluoroscopy-induced chronic radiation dermatitis, *Am J Cardiol* 2012; 110:1861-63.
3. Rodríguez I, Fernández D, Rovira I y Fuentes ME, Radiodermatitis crónica secundaria a cateterismo cardiaco, *Actas Dermosifiliogr* 2001; 92:291-5.
4. Herz-Ruelas ME, Gómez-Flores M, Moxica-del Ángel J, Miranda-Maldonado I, Gutiérrez-Villarreal I, Guerrero-González G *et al*, Ulcerated radiodermatitis induced after fluoroscopically guided stent implantation angioplasty, *Case Rep Dermatol Med* 2014; 2014:768624.
5. Wei KC, Yang KC, Mar GY, Chen LW, Wu CS, Lai CC, Wang WH *et al*, STROBE-radiation ulcer: an overlooked complication of fluoroscopic intervention: a cross-sectional study, *Medicine* 2015; 94(48):e2178.
6. Lichtenstein DA, Klapholz L, Vardy DA, Leichter I, Mosseri M, Klaus SN y Gilead LT, Chronic radiodermatitis following cardiac catheterization, *Arch Dermatol* 1996; 132(6):663-7.
7. Aerts A, Decraene T, Van den Oord JJ, Dens J, Janssens S, Guelinck P *et al*, Chronic radiodermatitis following percutaneous coronary interventions: a report of two cases, *J Eur Acad Dermatol Venereol* 2003; 17:340-3.
8. Reichman E, Fluoroscopy-induced radiation dermatitis, *The Journal of Emergency Medicine* 2014; 47(5):e117-e9.
9. Ramírez A, Farías E, Silva AM, Oyarzún C, Leyton F *et al*, Radiación ionizante secundaria generada en equipos de cineangiografía coronaria digital y analógica: influencia de los sistemas externos de protección radiológica, *Rev Méd Chil* 2000; 128:853-62.
10. Balter S y Miller D, Patient skin reactions from interventional fluoroscopy procedures, *Am J Roentgenol* 2014; 202(4):W335-42.
11. Frazier TF, Richardson J, Fabrè V y Callen J, Fluoroscopy-induced chronic radiation skin injury: a disease perhaps often overlooked, *Arch Dermatol* 2007; 143(5):637-40.
12. Koenig TR, Mettler FA y Wagner LK, Skin injuries from fluoroscopically guided procedures: part 2, review of 73 cases and recommendations for minimizing dose delivered to patient, *Am J Roentgenol* 2001; 177:13-20.
13. Villanueva-Ramos TI, Alcalá-Pérez D, Vega-González MT, Peralta-Pedrero ML *et al*, Guía de práctica clínica para prevención y tratamiento de la radiodermatitis aguda, *Dermatol Rev Mex* 2012; 56(1):3-13.
14. Salvo N, Barnes E, Van Draanen J, Stacey E, Mitera G, Breen D, Giotis A, Czarnota G, Pang J y De Angelis C, Prophylaxis and management of acute radiation-induced skin reactions: a systematic review of the literature, *Curr Oncol* 2010; 17:94-112.