

Tiña negra palmar. Reporte de un caso en Sinaloa

Leticia Paulina Alfaro-Orozco^{1*}, Víctor Fernando Muñoz-Estrada², Rosalba Muñoz-Muñoz³, Priscila Nohemí Verdugo-Castro³

¹Médico Adscrito de Dermatología. ²Jefe del Departamento de Dermatología y Micología. ³Residente de Dermatología. Centro de Investigación y Docencia en Ciencias de la Salud, Hospital Civil de Culiacán, Universidad Autónoma de Sinaloa.

Recibido 17 de Abril 2016, aceptado 20 de Junio 2016

Resumen. La tiña negra, micosis superficial causada por un hongo melanizado levaduriforme denominado *Hortaea werneckii*. Predomina en niños y jóvenes que viven en climas tropicales. Se caracteriza por manchas hipercrómicas café o negras, de límites bien definidos con contornos policíclicos con descamación fina. Afecta las palmas o plantas, de evolución crónica y pruriginosa. En el examen directo de la lesión se encuentran hifas de color café o verde oscuro, ramificadas, tabicadas, con extremos delgados y hialinos. En el cultivo en agar Saboraud hay crecimiento de colonias levaduriformes negras, brillantes con hifas aéreas. El tratamiento consiste en antimicóticos tópicos asociados al uso de queratolíticos. Presentamos el caso de un masculino con una mancha café oscuro en la palma izquierda, de evolución crónica, asintomática. Se diagnosticó tiña negra palmar por medio de examen directo y cultivo micológico de la lesión. Tuvo mejoría parcial con antimicóticos y queratolíticos, se reajustó manejo con antitranspirante con mejoría.

Palabras clave: **tiña negra, *Hortaea werneckii*, micosis.**

Abstract. Tinea nigra, is a superficial mycosis caused by a melanogenic yeast fungus called *Hortaea werneckii*. It predominates in children and young people living in tropical climates. It is characterized by brown or black hyperchromic spots, with well-defined borders with polycyclic contours with fine scaling. It affects the palms or plants, of chronic evolution and pruriginosa. In the direct examination of the lesion are hyphae of brown or dark green, branched, septa, with thin and hyaline ends. In the cultivation in Saboraud agar there is growth of black, shiny levaduriform colonies with aerial hyphae. Treatment consists of topical antimycotics associated with the use of keratolytics. We present the case of a male with a dark brown spot in the left palm, with chronic evolution, asymptomatic. The diagnosis of black palmar ringworm was carried out with direct examination and mycological culture of the lesion. Partial improvement with antimycotics and keratolytics, readjustment with antiperspirant with improvement.

Key words: **tineanigra, *Hortaea werneckii*, mycoses.**

1. Introducción

Sinonimia: tineanigra, feohifomicosis superficial, cladosporiosis epidérmica.¹

La tiña negra es una micosis superficial rara causada por un hongo melanizado levaduriforme denominado *Hortaea werneckii*. Ocasiona la aparición de manchas hipercrómicas café marrón o negras, únicas o múltiples, de límites bien definidos con contornos policíclicos y crecimiento centrífugo gradual con descamación fina, de evolución crónica y asintomática, en ocasiones con prurito leve. Puede ser unilateral o bilateral, afecta la palma, planta o zona interdigital.²⁻¹²

Fue identificada por primera vez en 1891 por Alejandro Cerqueira en Bahía Brasil.^{1,14,34}

Es de distribución mundial, poco frecuente, predomina en climas cálidos alrededor de los 20 grados centígrados.^{1,15} La mayor incidencia se reporta en Centro y Sudamérica, Asia, Polinesia y las costas de África. En México se han reportado pocos casos en Guerrero, Tamaulipas, Veracruz, Jalisco, Cancún y Ciudad de México⁴. Es un microorganismo que soporta altas concentraciones salinas^{4,16-19}. La vía de entrada es quizá por contacto con el hongo en el medio acuoso salino o por pequeños traumatismos.^{4,18} Predomina en el sexo femenino con una relación 2:1, en niños y adultos jóvenes.² Los factores de predisposición

* Correspondencia: paulinalfaro@hotmail.com

Av. Álvaro Obregón 1422, Gabriel Leyva, Tierra Blanca, 80030. Culiacán Rosales, Sinaloa. Tel. 667 713 7978

son la hiperhidrosis, la práctica de deportes acuáticos, microtraumatismos en pies al correr descalzos o caminar en orillas de ríos y playas.^{2,20}

El modo de inicio de la tiña negra es en forma de levadura. Tiene un crecimiento en forma de hifas y esporas color café. La parasitación es llevada a cabo en palmas y plantas, las cuales son regiones frías del cuerpo debido a que el hongo no tolera los 37 grados centígrados.² El período de incubación es de 10 a 20 días.¹

La clínica y el examen directo con KOH son suficientes para hacer el diagnóstico.¹ Se realiza un raspado de la lesión y se colectan las escamas para su observación y cultivo. En el examen directo se observan hifas color café marrón o verde oscuro, ramificadas, tabicadas, con extremos delgados hialinos que producen blastosporas y conidióforos en anillos de 1.5 a 3 μm de diámetro. La siembra de escamas se realiza en agar Sabouraud. En una a tres semanas hay crecimiento de colonias levaduriformes negras y brillantes que se tornan verdosas o grises con aparición de hifas aéreas.^{2,4} En la dermatoscopia podemos ver un patrón reticular homogéneo con espículas finas en la periferia que no respetan las líneas dermatoglíficas o un patrón paralelo de la cresta con pigmento homogéneo.^{21,22,23} En la biopsia se observa hiperqueratosis, acantosis leve, hifas pigmentadas cortas o ramificadas y blastosporas, en dermis un infiltrado perivascular de células mononucleares.¹ El diagnóstico diferencial debe hacerse con otras lesiones melanocíticas como nevos, melanoma, léntigo maligno, tiña de la mano, pig-

mentación por nitrato de plata u otros agentes externos y manchas de tintes.⁴ El tratamiento es a base de ciclopirox 1%, terbinafina, imidazoles al 1 o 2% o queratolíticos. En ocasiones pueden utilizarse antimicóticos sistémicos como itraconazol 100 mg y terbinafina 250 mg vía oral diariamente por tres semanas. Es de buen pronóstico, puede persistir durante meses o tener remisión espontánea.²

REPORTE DE CASO

Se trata de un paciente masculino de 22 años de edad originario y residente de Culiacán Sinaloa, estudiante de medicina, quien presentaba desde hace 6 meses una lesión hiperpigmentada asintomática en la palma de mano izquierda, con antecedente de hiperhidrosis, sin otras comorbilidades. Refirió haber iniciado como una lesión de menor tamaño que presentó crecimiento gradual. A la exploración física se observó una mácula café marrón oscuro de forma irregular de 12 x 13 mm bien delimitada con escama fina blanquecina en la superficie, a la dermatoscopia mostraba una fina red de pigmento no melanocítica homogénea con espículas (fig. 1, 3, 4).

Fig. 1. Mancha hipercrómica en mano izquierda

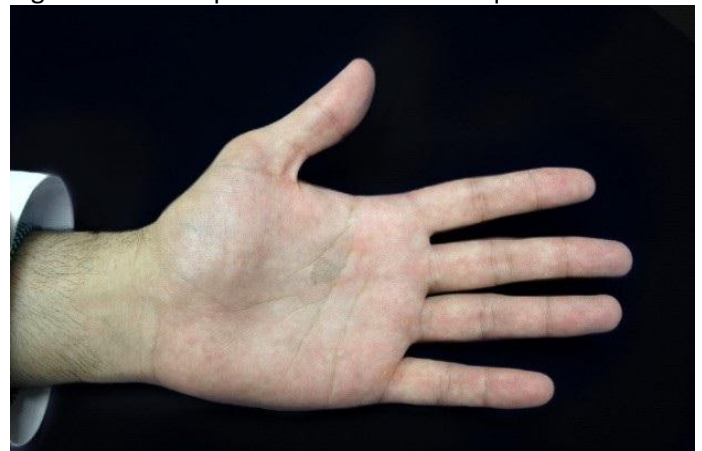
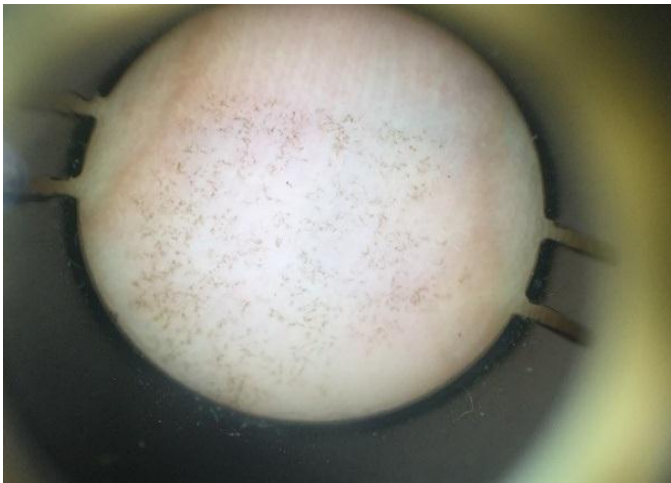


Fig. 3. Acercamiento de la lesión.

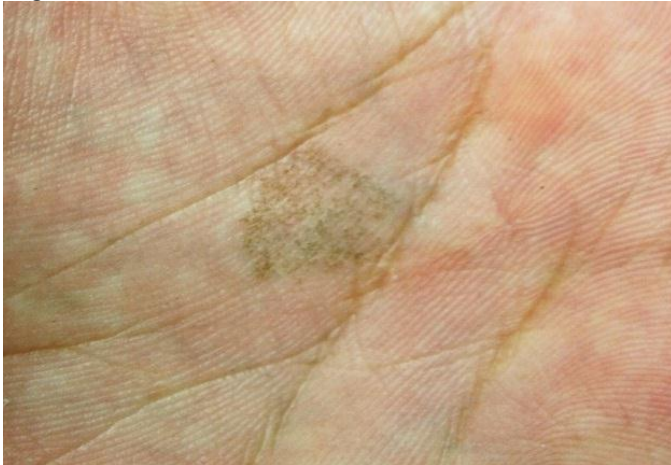

Fig. 4. Dermatoscopia: patrón reticular con espículas.



Se realizó toma de muestra de la lesión por rasurado superficial, se obtuvieron escamas las cuales se sometieron a examen directo con KOH al 10% y se observaron con microscopio óptico a 10X y 40X, se sembraron en medio de cultivo agar Sabouraud. En el examen directo se observaron filamentos cortos, tortuosos, de color marrón claro, correspondientes a hifas septadas. A las dos semanas hubo crecimiento de colonias negras brillantes y húmedas en el cultivo (fig.5). Se inició manejo tópico con urea al 38%, ciclopirox crema 1% y sistémico con itraconazol 100 mg diarios por 1 mes con respuesta parcial, se ajustó

manejo con ketoconazol crema 2% y cloruro de aluminio en loción con curación completa al mes (fig. 2).

Fig. 2. Curación a los dos meses de tratamiento

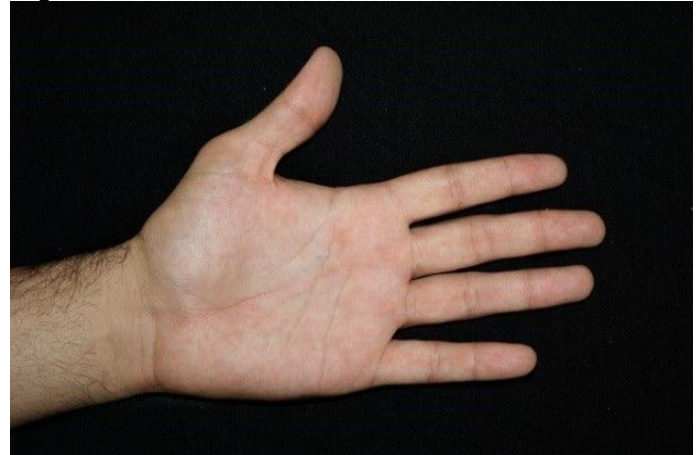
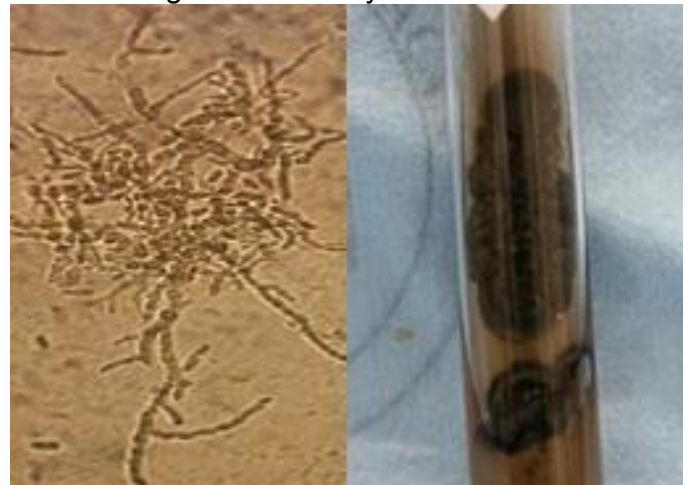

Fig. 5. Examen directo: hifas septadas. Cultivo: colonias negras brillantes y húmedas



DISCUSIÓN

La tiña negra es una infección superficial poco común que afecta al estrato córneo.^{23,24} Se presenta en áreas tropicales y subtropicales.² El 36% del estado de Sinaloa presenta clima cálido húmedo y una temperatura media anual de 24 grados, cuenta con 656 km de costa litoral perteneciente al Océano Pacífico y al Golfo de California, con condiciones climáticas y ambientales ideales

para el desarrollo del hongo.^{25,26} Existen solo 33 casos reportados en México del año 1983 al 2012, se cree que este padecimiento no está siendo reportado.² Afecta con mayor frecuencia al sexo femenino y a jóvenes, en nuestro caso se presentó en un paciente del sexo masculino quien tenía el antecedente de hiperhidrosis, similar a lo referido en otros casos.^{2,20} No encontramos diferencia clínica ni dermatoscópica conforme a lo reportado en la literatura.²⁻¹² La tiña negra puede confundirse clínicamente con melanoma u otras lesiones pigmentadas; la dermatoscopia es una herramienta útil que previene la cirugía innecesaria y con ello retraso del tratamiento así como resolución del cuadro.²⁷ El diagnóstico se realizó por medio de la clínica y examen directo. Otros métodos diagnósticos son el estudio histológico, microscopía electrónica, de barrido y PCR.²⁸ El manejo incluye agentes queratolíticos, antifúngicos tópicos y sistémicos, entre otros.³⁰ De forma inicial, nuestro paciente tuvo mejoría parcial, pese a la terapia combinada tópica y sistémica. La literatura nos dice que los pacientes tienen buena respuesta en monoterapia con tratamiento tópico y en un lapso menor a 1 mes.² Debido a la lenta respuesta al tratamiento en nuestro caso, fue necesario la terapia combinada con la administración sistémica del antimicótico durante un tiempo más prolongado en comparación con otros casos.^{3,5,7} Este hecho fue atribuido a la hiperhidrosis que presentaba el paciente, por lo que se decidió el ajuste de manejo enfocado en este factor con mejoría de la dermatosis. Es una patología de

buen pronóstico, puede tener remisión espontánea o en algunos casos llegar a cronificarse.³¹ Se recomienda que a todos los paciente con sospecha de tiña negra palmar se realice estudio micológico para confirmar el diagnóstico y conocer la incidencia de esta micosis.

Referencias.

1. Arenas R. *Micología Médica Ilustrada*. 4a ed. México: McGraw-Hill; 2011. 111-114.
2. Navarrete MR, Castillo A, Sánchez AF, Arenas R. Tiña negra. Revisión de la literatura internacional y énfasis de casos publicados en México. *CMQ*. 2012;10(3):205-21.
3. Ramos S, Sodre C, Jordao C, Nazareth F, Campos G. Tinea nigra palmaris: Case report and diagnostic options. *J Am Acad Dermatol*. 2013;68(4)AB130-AB130.
4. Bonifaz AJ. *Micología Médica Básica*. 4a ed. México: McGraw-Hill; 2010. 197-210.
5. López MGC, Chávez GE, Estrada R, Bonifaz A. Tiña negra. Comunicación de cinco casos en Acapulco. *Dermatologia Rev Mex*. 2013;57(6):473-8.
6. Solak B, Zeynep U. Tinea nigra on the fingers. *BMJ Case Rep*. 2015;bcr2015211124:1-2.
7. Muñoz SA, Guillermo J, Gaviria H, Ceballos MT. Reporte de un caso de tiña negra en Medellín. *Rev Asoc Col Dermatol*. 2009;17(2): 121-123.
8. Bonifaz A, Badali H, de Hoog GS, Cruz M, Araiza J, Cruz MA, et al. Tineanigra by *Hortaeawerneckii*, a report of 22 cases from Mexico. *Stud Mycol*. 2008;61:77-82.
9. González J, Vargas R. Tinea nigra en localización anatómica no habitual. *An Pediatr*. 2013;79(5): 340-341.

10. Mendes MD, De Oliveira Costa Ataíde Brito FC, Mendes AMD, Carneiro FRO, De Ama Borborema De Amaral GB. Bilateral tineanigrapalmaris: A case report of multiple lesions. *J Am Acad Dermatol.* 2011;64(2):AB106.
11. Falcão E, Trope B, Martins N, Barreiros M, Ramos S. Bilateral tinea nigra plantaris with good response to isoconazole cream: a case report. *Case Rep Dermatol.* 2015;7(3):306-310.
12. Criado PR, Delgado L, Pereira GA. Dermoscopy revealing a case of Tinea Nigra. *An Bras Dermatol.* 2013;88(1):128–9.
13. Revankar SG. Epidemiology of black fungi. *Curr Fungal Infect Rep.* 2012;6(4):283–7.
14. Negroni R. Historical aspects of dermatomycoses. *Clin Dermatol.* 2010;28:125-32.
15. Formoso A, Heidrich D, Felix CR, Tenorio AC, Leite BR, Pagani DM, et al. Enzymatic Activity and Susceptibility to Antifungal Agents of Brazilian Environmental Isolates of *Hortaea werneckii*. *Mycopathologia.* 2015;180(5–6):345–52.
16. Chowdhary A, Meis JF, Guarro J, de Hoog GS, Kathuria S, Arendrup MC, et al. ESCMID and ECMM joint clinical guidelines for the diagnosis and management of systemic phaeohyphomycosis: Diseases caused by black fungi. *Clin Microbiol Infect.* 2014;20(S3):47–75.
17. Chen J, Xing XK, Zhang LC, Xing YM, Guo SX. Identification of *Hortaea werneckii* isolated from mangrove plant *Aegiceras comiculatum* based on morphology and rDNA sequences. *Mycopathologia.* 2012;174(5–6):457–66.
18. Plemenitaš A, Lenassi M, Konte T, Kejžar A, Zajc J, Gostinčar C, et al. Adaptation to high salt concentrations in halotolerant /halophilic fungi: a molecular perspective. *Front Microbiol.* 2014; (5):199.
19. Bonifaz A, Gómez-Daza F, Paredes V, Ponce RM. Tineaversicolor, tineanigra, white piedra, and black piedra. *Clin Dermatol.* 2010;28(2):140–5.
20. Noguchi, Hiromitsu, et al. Tineanigra showing a parallel ridge pattern on dermoscopy. *J Dermatol.* 2015;42(5):518-520.
21. Guarenti IM, de Almeida HL, Leitão AH, Rocha NM, Silva RM. Scanning electron microscopy of tineanigra. *An Bras Dermatol.* 2014;89(2):334–6.
22. Cabrera R, Sabatini N, Urrutia M, Sepúlveda R. Tiña negra (tinea nigra): comunicación de un caso alóctono en Chile. *Rev Chil Infectol.* 2013;30:90–3.
23. Rezusta A, Gilaberte Y, Betran A, Gene J, Querol I, Arias M, et al. Tineanigra: a rare imported infection. *J Eur Acad Dermatol Venereol* 2010; 24: 89-91.
24. Wagner DK, Sohnle G. Cutaneous defenses against dermatophytes and yeasts. *Clin Microbiol Rev.* 1995;8(3):317–35.
25. México: INEGI; 1997 [actualizado 3 mayo 2017; citado 3 febrero 2017]. Disponible en: http://internet.contenidos.inegi.org.mx/contenido/Productos/prod_serv/contenidos/espanol/bvini/egi/productos/nueva_estruc/anuarios_2016/702825083687.pdf
26. México: SCT; 1996 [actualizado 16 mayo 2017; citado 3 de febrero 2017]. Disponible en: <https://www.google.com.mx/url?sa=t&rct=j&q=&esrc=s&source=web&cd=1&cad=rja&uact=8&ved=0ahUKEwjWw4X435jUAhVKsVQKHWPABZgQFggkMAA&url=http%3A%2F%2Fwww.gob.mx%2Fscct&usq=AFQjCNGINMS4Qpycg-C9GxhQTiwYKdE67Q&sig2=MUT6AT4U-O980p1Hexa64Q>

27. López M, Truffín EG, Rodríguez R. Tiña negra palmar. Presentación de un paciente. *Medicentro*. 2011;15(4):383-386.
28. Piliouras P, Allison S, Rosendahl C, Buettner P, Weedon D. Dermoscopy improves diagnosis of tinea nigra: a study of 50 cases. *Australas J Dermatol* 2011; 52: 191-4.
29. Rossetto L. Tinea nigra: successful treatment with topical butenafine. *An Bras Dermatol*. 2012;87:939-941.
30. Ariadna D, González M, Caridad D, Lias C, Olga D, Bello L. Tiña negra : un reporte en Matanzas. *Cuba. Rev Med Electron*. 2016;38(2):286–92.
31. México: UNAM; 1997 [actualizado 15 octubre 2015; citado 3 de febrero 2017]. Disponible en: http://www.google.com.mx/url?sa=t&rct=j&q=&src=s&source=web&cd=1&cad=rja&uact=8&ved=0ahUKEwiNmK_I0tLTAhXkgVQKHUNhBZsQFggiMAA&url=http%3A%2F%2Fwww.facmed.unam.mx%2Fdeptos%2Fmicrobiologia%2Fmicologia%2Ftina-negra.html&usq=AFQjCNHzJTEg0J091rETxGNzaxXiSIQarg