

Descripción de las variantes anatómicas y patología rinosinusal por tomografía en pacientes con cefalea en estudio

Description of the anatomical variants and rhinosinusal pathology by tomography in patients with study headache

Arteaga-Yáñez Jesús Heriberto^{1*}, Zatarain-Bayliss Lucia², Rochin-Teran Juan Luis³, Dehesa-López Edgar⁴

1. Imagenología Diagnóstica y Terapéutica. Residente del IV año del Hospital Civil de Culiacán.
2. Médico Radiólogo adscrito del servicio de UNIMA y encargada del área de enseñanza de la residencia del área del Hospital Civil de Culiacán.
3. Jefe del servicio de UNIMA y médico adscrito del servicio en el Hospital Civil de Culiacán.
4. Médico adscrito del servicio de medicina interna y nefrología del Hospital Civil de Culiacán.

DOI <http://dx.doi.org/10.28960/revmeduas.2007-8013.v9.n1.003>

Recibido 08 Junio 2018, aceptado 26 Octubre 2018

RESUMEN

Objetivo: describir las variantes anatómicas y la patología inflamatoria rinosinusal en los pacientes con cefalea en estudio.

Material y Métodos: Estudio de tipo transversal, observacional, donde se incluyeron todos los pacientes con patología sinusal y cefalea de enero a octubre del 2017, se les realizó tomografía computada de cráneo y senos paranasales. Se recabaron variables demográficas, clínicas y tomográficas. **Resultados:** Se incluyeron 73 pacientes, encontrándose que las variantes anatómicas más frecuentes fueron: desviación del septum nasal n=28; concha bullosa n=10; desviación del septum nasal con espolón n=9; comete paradójico n=5; espolón óseo n=4; otras alteraciones n=17. Del total de la muestra, 30 pacientes presentaron patología inflamatoria rinosinusal en frecuencia de: sinusitis de senos maxilares n=10; quistes de retención n=4 (en senos maxilares), sinusitis etmoidomaxilar n=4; etmoidal n=3; esfenoidal n=3; pansinusitis n=2, frontoetmoidal n=2, frontal n=2. **Conclusiones:** La frecuencia encontrada en las variantes anatómicas y patología inflamatoria rinosinusal coincide con los datos reportados en la literatura.

Palabras Clave: Rinosinusal, variantes anatómicas, cefalea.

ABSTRACT

Objective: to describe the anatomical variants and rhinosinusal inflammatory pathology in patients with headache under study.

Material and Methods: Cross-sectional, observational study, where all patients with sinus pathology and headache were included from January to October 2017. Computed tomography of the skull and paranasal sinuses was performed on all patients. Demographic, clinical and tomographic variables were collected. **Results:** We included 73 patients, the most frequent anatomical findings were: deviation of the nasal septum n=28; concha bullosa n=10; deviation of the nasal septum with spur n=9; paradoxical turbinate n=5; nasal spur n=4; other pathologies n=17. From the total of the sample of 30 patients, rhinosinusal inflammatory pathology was present in order of frequency: maxillary sinus sinusitis n=10; retention cysts n=4 (in maxillary sinuses), ethmoidomaxillary sinusitis n=4; ethmoidal n=3; sphenoidal n=3; pansinusitis n=2, frontoethmoidal n=2, frontal n=2. **Conclusions:** The frequency found in the anatomical variants and rhinosinusal inflammatory pathology coincides with the data reported in the literature.

Key Words: Rhinosinusal, anatomical variants, headache.

INTRODUCCIÓN

La cefalea al constituirse uno de los motivos de consulta más comunes por el cual las personas acuden a los servicios de urgencias, cuenta con una prevalencia en adultos del 47%. Se entiende por cefalea a la presencia de dolor ubicado por encima de la línea existente entre ambos cantos

oculares externos, hasta el canal auditivo externo, el dolor que se origina por debajo de esta línea se debe denominar dolor facial. La cefalea simultáneamente es un síntoma y un síndrome.¹ Estudios en México reportan que al menos la tercera parte de la población entre 18 y 65 años de ha sufrido de dolor de cabeza en alguna ocasión.²

La cefalea es una queja común en la población general y representa una carga socioeconómica

*Correspondencia: Dr. Jesús Heriberto Arteaga Yáñez; correo electrónico: jharteaga65@hotmail.com, Dirección: Callejón Joaquín Redo n. 1360. Col. Gabriel Leyva CP 80030. Culiacán, Sinaloa.

para la población. El término “dolor de cabeza sinusal” se usa comúnmente cuando se piensa en la enfermedad del seno paranasal como causa de dolor de cabeza. Los especialistas consideran que la “cefalea sinusal” es una causa rara de cefalea, sin embargo, una gran proporción de pacientes se han manejado con este diagnóstico y la mayoría de estos pacientes padecen migraña.³

La cefalea puede clasificarse como cefalea primaria y secundaria.⁴ La cefalea primaria no tiene causas específicas y es subcategorizada como migraña, cefalea tensional y cefalea en racimos. La cefalea secundaria puede desencadenarse por causas específicas.^{2,4}

El diagnóstico diferencial es esencial ya que la cefalea secundaria a variantes anatómicas o patología inflamatoria de senos paranasales es similar en las características clínicas presentadas en la cefalea primaria. La migraña y la cefalea tensional pueden confundirse con una cefalea atribuida a la rinosinusitis aguda debido a la similitud en la ubicación y en caso de la migraña debido a los síntomas autonómicos nasales que la acompañan.⁵

Con frecuencia los médicos solicitan Tomografía Axial Computarizada (TAC) en los pacientes que presentan cefalea ya que se ha convertido en el estudio de neuroimagen de elección de este tipo de pacientes, con el fin de descartar patologías clínicamente importantes tales como las hemorragias intracraneales, masas y otras condiciones. Este método diagnóstico, además, ayuda a proporcionar información sobre patologías crónicas y

realizar diagnósticos diferenciales, por ejemplo: sinusitis crónica, en la que en muchas ocasiones se realiza un diagnóstico errado de sinusitis sobre una hemorragia subaracnoidea como el verdadero diagnóstico.⁶

El concepto de que los dolores de cabeza pueden ser provocados por anomalías nasales o sinusales no es nuevo. Los informes de pacientes que experimentan un alivio de los dolores de cabeza después de la cirugía nasal se remontan a más de un siglo. El interés de las cefaleas sinusales se renovó con el advenimiento de las cirugías endoscópicas de senos paranasales y técnicas quirúrgicas más precisas. Muchos autores han publicado informes de mejoría significativas en las cefaleas después de las cirugías.⁷

El diagnóstico diferencial es esencial ya que la cefalea secundaria a variantes anatómicas o patología inflamatoria de senos paranasales es similar en las características clínicas presentadas en la cefalea primaria. La migraña y la cefalea tensional pueden confundirse con una cefalea atribuida a la rinosinusitis aguda debido a la similitud en la ubicación y en caso de la migraña debido a los síntomas autonómicos nasales que la acompañan.⁵ El término “cefalea sinusal” es impreciso porque se ha aplicado tanto a dolores de cabeza primarios como a dolores de cabeza supuestamente atribuidos a varias afecciones que involucran estructuras nasales o sinusales.⁴

Entre las teorías de la cefalea condicionadas por puntos de contacto de la mucosa nasal se encuentra la sustancia P que se libera de los puntos de contacto. En 1988, se planteó la hipótesis de que la sustancia P causa vasodilatación e hipersecreción que conduce a dolor referido por medio de las fibras C no mielinizadas, sin embargo, Baranuk demostró que la sustancia P está presente en la mucosa nasal humana y no hay pruebas que sugieran que sea producida por puntos de contacto.⁸

La congestión nasal podría conducir a un contacto de la mucosa en las áreas de los nervios nasales con o sin dolor relacionado. Esta situación teóricamente puede crear una prueba de punto de contacto falso positivo, en la que se aplica un anestésico o inducción de dolor en la nariz y puede regular a la baja un dolor de cabeza o migraña al interrumpir una fuente de alodinia.⁹

Por tanto, el objetivo de este estudio es describir las variantes anatómicas y patología inflamatoria rinosinusal por tomografía en pacientes con cefalea en estudio.

MATERIAL Y MÉTODOS

Se realizó un estudio de tipo transversal y observacional en pacientes con diagnóstico de cefalea en estudio a los que se les realizó tomografía secuencial de cráneo con extensión a senos paranasales en la Unidad de Imagenología (UNIMA), del Hospital Civil de Culiacán, Sinaloa, México, durante el periodo de enero a octubre del 2017. Dicho estudio fue probado por el comité de ética

e investigación del CIDOCS-HC, no se contó con apoyo económico. Se incluyeron pacientes con los siguientes criterios: 1. Pacientes a quienes se les realizó tomografía computada de cráneo y senos paranasales con diagnóstico de cefalea en estudio dentro de la unidad, en el periodo de enero a octubre del 2017. 2. Firmar consentimiento informado. Y los criterios de eliminación: 1.- Cefalea ya diagnosticada por otras causas. 2.- Antecedentes quirúrgicos rinosinuales. 3.- Calidad inadecuada del estudio. 4.- Pacientes en quienes se diagnosticó otro tipo de patología que pudiera ser la causa de la cefalea. Se calculó el tamaño de la muestra con una población estimada de 100 pacientes con cefalea para estimar las variantes anatómicas que presenten y se requirieron N=73 pacientes. Se estimó en base a la desviación septal con una prevalencia del 18.5%, un error del 5% y una significancia del 0.5, usando una prueba binomial bilateral. Recolectados los datos demográficos y clínicos se realizó un análisis descriptivo empleando medidas de tendencia central para evaluar variables demográficas, se calculó el porcentaje de las variantes anatómicas reportadas por el método de imagen seleccionado que fue a través de la tomografía computada y se clasificó según el tipo de variante anatómica y patología inflamatoria asociada, posteriormente se procedió a realizar la redacción de los resultados obtenidos.

Se incluyeron pacientes a los que se les realizó tomografía computada de cráneo y senos paranasales con diagnóstico de cefalea en estudio.

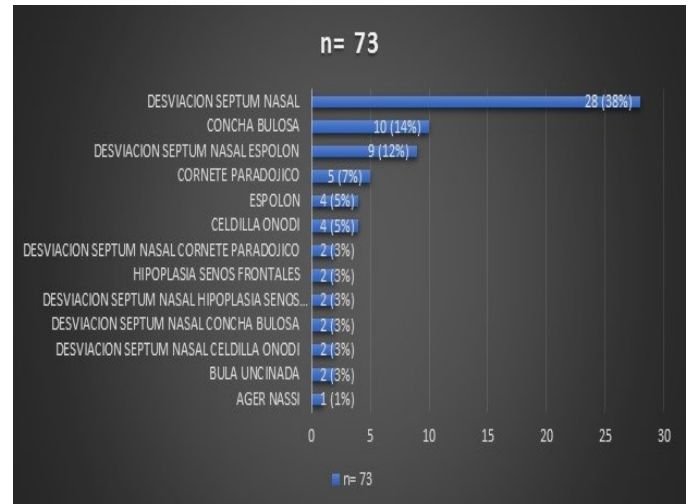
RESULTADOS:

Se incluyeron a 73 pacientes con cefalea en estudio a los que se les realizó una tomografía computarizada de cráneo con extensión hacia macizo facial que incluía senos paranasales, con edades en rango de los 17 a los 80 años, media de edad de 35 años. Se incluyeron ambos géneros con un total de 23 hombres y 50 mujeres (tabla 1). Los resultados más relevantes fueron los encontrados en relación a las variantes anatómicas y patología rinosinusal en los pacientes con cefalea en orden de frecuencia como sigue: desviación del septum nasal 28 (38%), concha bullosa 10 (14%), desviación del septum nasal con espolón 9 (12%), cornete paradójico 5 (7%), espolón óseo nasal 4 (5%), celdilla de Onodi 4 (5%), desviación del septum nasal con cornete paradójico 2 (3%), hipoplasia de senos frontales 2 (3%), desviación del septum nasal con hipoplasia de senos frontales 2 (3%), desviación del septum nasal con concha bullosa 2 (3%), desviación del septum nasal con celdilla de Onodi 2 (3%), bula uncinada 2 (3%), Agger Nasi 1 (1%) (Ver gráfica 1). De los 73 pacientes solo 11 (15%) tuvieron punto de contacto nasal relacionado. Por otro lado 30 (41%) pacientes presentaron asociado a las variantes anatómicas antes descritas una combinación con un proceso inflamatorio (rinosinusitis) quedando de la siguiente manera por orden de frecuencia: sinusitis en senos maxilares 10 (33%), quiste de retención 4 (13%), sinusitis etmoidal/maxilar 4 (13%), etmoidal 3 (10%), esfenoidal 3, (10%) pansinusitis 2 (7%), frontoetmoidal 2 (7%), frontal 2 (7%)

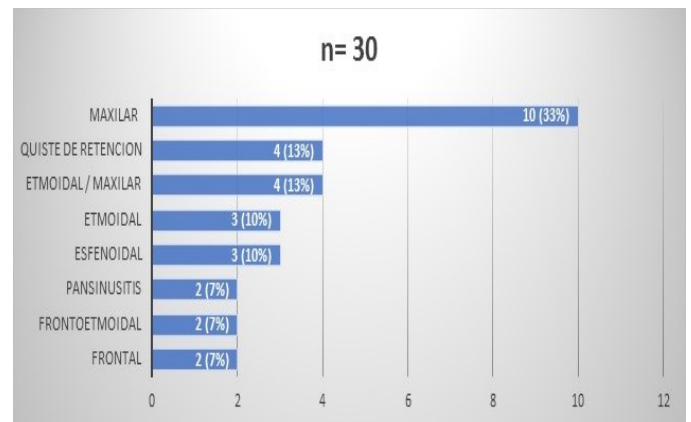
(7%), frontoetmoidal 2 (7%), frontal 2 (7%) (Ver gráfica 2).

Tabla 1.

GÉNERO	n=73	%
HOMBRES	23	32%
MUJERES	50	68%



Gráfica 1. Variantes anatómicas de senos paranasales más frecuentes encontradas en pacientes con cefalea en estudio



Gráfica 2. Sitios más frecuentemente afectados por patología inflamatoria y asociados a las variantes anatómicas en los pacientes con cefalea en estudio.

DISCUSIÓN:

La cefalea sigue constituyendo uno de los motivos más comunes por el cual los pacientes acuden al servicio de urgencias, tomando en cuenta la prevalencia en el adulto del 47%. El predominio femenino de la cefalea en nuestro estudio es consistente con otros estudios en los que se estudian síndromes cefalálgicos, con una proporción 2:1 en la cefalea crónica.² El diagnóstico diferencial es esencial ya que la cefalea secundaria debida a lesiones de senos paranasales presenta una sintomatología similar a la cefalea primaria. La cefalea de tipo rinosinusal típica se localiza en la región periorbital, específicamente en el canto supraorbital medial o en la región temporozigomática. El dolor suele ser uni o bilateral debido a la aparición más común de expansión y compresión unilateral, aunque también es posible el dolor bilateral.

Las infecciones de los senos paranasales son mucho menos comunes hoy que en la era pre antibiótica. La sinusitis aguda, una causa relativamente poco común de dolor de cabeza, es el resultado de la infección de uno o más de los senos paranasales.

La sinusitis aguda generalmente se caracteriza por secreción purulenta en los conductos nasales y un perfil de dolor determinado por el sitio de infección. La sinusitis se diagnostica como causa de dolor de cabeza debido a la creencia de que el dolor de los senos debe estar relacionado con los senos paranasales. De hecho, el dolor de cabeza

frontal con mayor frecuencia es causado por migraña o dolor de cabeza tipo tensional. Si la obstrucción nasal puede conducir a cefalea crónica es controvertida.¹⁰

Los métodos de imagen disponibles en la actualidad han contribuido en forma sustancial al entendimiento de la anatomía y patología de los senos paranasales. La radiografía convencional ya no es suficiente para una adecuada evaluación de las variantes anatómicas ni de la patología nasosinusal.

La tomografía computada ha surgido como el método de elección para el estudio por imágenes de los senos paranasales, pues permite una detallada caracterización de la arquitectura naso-sinusal y de las enfermedades que afectan a esta región, con una alta resolución espacial.^{10,11}

La existencia de cefalea sinusal producida por un punto de contacto entre los sitios de la mucosa de la cavidad nasal es controvertida. Este tipo de cefalea, ha sido clasificada transitoriamente según la sociedad internacional de cefalea en el punto 11.5.1 y sería producida por desviaciones del tabique nasal, hipertrofia de cornetes o tumores nasales. Para el diagnóstico de certeza de este tipo de cefaleas se debe de confirmar la presencia de puntos de contacto mucosos a través de endoscopia nasal o imágenes como la tomografía computarizada, excluyendo causas neurológicas, oftalmológicas y dentales de cefalea. Un criterio aceptado es la abolición del dolor a los 5 minutos de la aplicación de un anestésico tópico en el sitio

de contacto mucoso. Se ha propuesto la extirpación quirúrgica del punto de contacto como tratamiento de este tipo de cefaleas.¹²

En un estudio realizado por N.A Rozbahany y S. Nasri realizado de forma retrospectiva donde se analizaron 65 pacientes se describieron las diferentes variantes anatómicas en pacientes que presentaban cefalea por punto de contacto rino-génico en el cual identificaron las variantes más frecuentes (concha bullosa 29.2%; desviación septal 18.5%, espolón contactante y bulas etmoidales 10.8%). El diagnóstico se realizó tomando en cuenta la historia clínica, la sintomatología y examen físico. Estos pacientes fueron candidatos a cirugía la cual se individualizo a cada uno y se obtuvo un diagnóstico confirmatorio de la cefalea rinosinusal posterior a una cirugía exitosa en el cual se revelo un alivio significativo de los síntomas posterior de al menos 6 meses.¹³ Otro estudio realizado por Herzallah et al., no encontró que la prevalencia de los puntos de contacto sea significativamente diferente entre los sujetos evaluados por cefalea sinusal y los controles. De manera similar se encontraron puntos de contacto nasales en hasta el 55% de las tomografías computarizadas de pacientes sin síntomas de dolor facial o cefalea. A pesar del bajo nivel de evidencia, los pacientes que parecen beneficiarse de la cirugía nasal dirigida son aquellos que han fallado la terapia médica y la cefalea de tipo tensional, por lo demás tienen una endoscopia y tomografía normal.¹⁴

El diagnóstico de cefalea sinusal y de punto de contacto requiere de un enfoque multidisciplinario. Los pacientes con cefalea y sin hallazgos de inflamación en la nariz o senos paranasales deben examinarse para excluir otras causas y debe incluir la evaluación de los puntos de contacto intranasal. La combinación de la tomografía computarizada con la endoscopia nasal diagnóstica proporciona la máxima información.

En nuestro estudio se logró demostrar que la frecuencia de las variantes anatómicas y procesos inflamatorios relacionadas con la cefalea en estudio se encuentra en correlación con los números reportados en las diferentes literaturas.

Siendo las variantes anatómicas más frecuentes la desviación del septum nasal, concha bullosa y desviación del septum nasal asociada a espolón en orden, identificando un punto de contacto nasal en 11 de los 73 pacientes. En cuanto a la patología inflamatoria rinosinusal 30 de los 73 pacientes (41%) presentaron cambios por sinusitis siendo la localización maxilar la más frecuente.

CONCLUSIÓN:

La desviación septal es la variante anatómica más frecuente en pacientes con cefalea, además un proceso inflamatorio sinusal agregado es frecuente y debe buscarse intencionadamente en pacientes con cefalea a los cuales se les indica una tomografía diagnóstica. Sin embargo, el punto de contacto mucoso es escaso.

La tomografía computada actualmente es uno de los métodos de imagen más utilizados por su fácil acceso y rápida realización, además de ofrecer una alta sensibilidad y especificidad para descartar múltiples patologías de senos paranasales e intracraneales, siendo un apoyo fundamental diagnóstico.

REFERENCIAS

1. Villates S, Arrollo J, Bessolo F. Cefalea y síntomas funcionales. *Rev Neurol* 2015;341.
2. Gómez M, Serna L. Cefalea más que un dolor. *Rev Mex Neuroc* 2015;16(6):41-53.
3. Hansen AG, Stovner LJ, Hagen K, Helvik AS, Thorstensen WM, Nordgård S, et al. Paranasal sinus opacification in headache sufferers: A population based imaging study (the HUNT study MRI). *Cephalalgia* 2016;37(6):509-516.
4. Olsen J, Steiner TJ. The international classification of headache disorder. *J Neurol Neurosurg Psychiatr* 2004; 48(5):691-3.
5. Lee JH, Kim HJ, Hong YH, Kim KS. Underestimation of rhinogenic causes in patient presenting to Emergency department with acute headache. *Acta neurol Taiwan* 2015;24(2):37-42.
6. Kroll KE, Camacho MA, Gautam S, Levenson RB, Edlow JA. Findings of chronic Sinusitis on brain Computed Tomography are not associated with acute headache. *JEM*. 2014;46(6):753-9.
7. Mariotti LJ, Setliff RC, Ghaderi M, Voth S. Patient history and CT findings in predicting surgical outcomes for patients with rhinogenic headache. *Ear Nose Throat J*. 2009 May;88(5):926-9.
8. Harrison L, Jones NS. Intranasal contact points as a cause of facial pain or headache: a systematic review. *Clin Otolaryngol*. 2013 Feb;38(1):8-22.
9. Levine HL, Setzen M, Cady RK, Dodick DW, Schreiber CP, Eross EJ, et al. An otolaryngology, neurology, allergy and primary care consensus on diagnosis and treatment of sinus headache. *Otolaryngol Head Neck Surg* 2006;134(3):516-23.
10. Marmura MJ, Silberstein SD. Headache caused by nasal and paranasal sinus disease. *Neurol Clin* 2014;32(2):507-23.
11. Fatterpekar GM, Delman BN, Som PM. Imaging the paranasal sinuses: Where we are and where we are going. *Anat Rec* 2008;291(11):1564-1572.
12. Fernández L, Boettiger P, Baksai K, Délano PH. Cefalea Rinogénica ¿mito o realidad?: displasia fibrosa del cornete medio como causa de algia facial. *Rev Otorrinolaringol Cir Cab Cuel* 2012;72(3):278-81.
13. Rozbahany NA, Nasri S. Nasal and paranasal sinus anatomical variation in patient with rhinogenic contact pont headache. *Auris Nasus Larynx* 2013;40: 177 – 183.
14. Herzallah IR, Hamed MA, Salem SM, Suurna MV. Mucosal contact points and paranasal sinus pneumatization: Does radiology predict headache casuality?. *Laryngoscope*. 2015 Sep;125(9):2021-6