

Micetoma actinomicetico, presentación de un caso

Actinomycete mycetoma, a clinical case

Dra. Mariana Rochín-Tolosa¹, Dra. Maradí Zumara Rubio-Rodríguez¹, Dr. Jesús Sebastián Rodríguez-Gutiérrez^{2*}, Dr. Víctor Fernando Muñoz-Estrada³

¹Dermatólogo adscrito

²Residente de primer año de Dermatología

³Jefe de servicio de Dermatología

Centro de Investigación y Docencia en Ciencias de Ciencias de la salud. Hospital civil de Culiacán. Universidad Autónoma de Sinaloa. Culiacán, Sinaloa, México.

*Correspondencia: Jesús Sebastián Rodríguez Gutiérrez.

Domicilio: Eustaquio Buelna 91, Burócrata, Tierra Blanca. C.P. 80030. Culiacán, Sinaloa. Tel.(667)1944583.

Correo: jesus.rodriguez.3691@gmail.com

DOI <http://dx.doi.org/10.28960/revmeduas.2007-8013.v10.n2.005>

Recibido 21 de Enero 2020, aceptado 19 de Febrero 2020

RESUMEN

El micetoma es una infección crónica de piel y de tejidos subyacentes ocasionada por hongos o bacterias. Es endémico de regiones tropicales, afecta principalmente hombres, campesinos, entre la tercera y cuarta década de la vida. El cuadro clínico se caracteriza por aumento de volumen, deformidad del área anatómica y fístulas que drenan un exudado filante con presencia de "granos". El diagnóstico y determinación del agente etiológico se lleva a cabo por análisis directo y cultivo de la secreción. Se presenta el caso de un paciente masculino de 54 años de edad, campesino, originario de Sinaloa sin antecedentes de importancia, en quien se realiza diagnóstico de actinomicetoma y recibió tratamiento con amoxicilina/ ácido clavulánico y diaminiiodifenilsulfona con adecuada respuesta a los 4 meses. Reportamos un caso con presentación clásica de la enfermedad por considerar importante el amplio conocimiento de este padecimiento cuyas complicaciones son discapacitantes.

Palabras clave: micetoma, actinomicetoma, nocardia brasiliensis

ABSTRACT

Mycetoma is a chronic infectious disease of the subcutaneous tissue and skin, caused by bacteria or fungus. Mycetoma is endemic in tropical regions, it is most common in men aged 30-40 years, with a predilection for farmers. The clinical presentation is subcutaneous swelling, anatomic deformity and fistulae that drain filamentous exudate with a presence of "grains". The causative agent and diagnosis is determined by direct analysis and secretion culture. Authors report a case in a 54-year-old agricultural worker from Sinaloa with no relevant history who is diagnosed with actinomycetoma. The patient had an adequate response to 4 months of treatment with amoxicillin, clavulanic acid and diamino-phenylsulfone. This case study describes a classical clinical presentation taking into consideration how important it is to have extensive knowledge of this condition to avoid its long-lasting, devastating complications.

Key words: mycetoma, actinomycetoma, nocardia *brasiliensis*.

Introducción

El micetoma es una enfermedad infecciosa, crónica de piel y de tejidos subyacentes ocasionada por hongos (eumicetoma) o bacterias (actinomicetoma).¹ El primer caso de micetoma en México fue descrito por Cicero en 1911.² Es endémico de regiones tropicales,³ afecta principalmente a hombres entre la tercera y cuarta década de la vida, siendo común en campesinos e individuos que

realizan actividades al aire libre.⁴ La literatura internacional reporta una etiología bacteriana en un 60% de los casos.⁵ En México los actinomicetomas corresponden hasta el 92%, mientras que los hongos verdaderos constituyen menos del 8%.^{1,4,6,7} La vía de entrada del organismo hacia el hospedero ocurre usualmente a través de un traumatismo penetrante.³ Afecta cualquier parte del cuerpo, principalmente extremidades inferiores,

hasta en un 70.74%.^{4,8-10} El cuadro clínico presenta una tríada constituida por aumento de volumen, deformidad del área anatómica y fístulas que drenan un exudado filante con presencia de "granos".^{6,8} El diagnóstico y determinación del agente etiológico se realiza con el análisis directo y cultivo de la secreción.¹¹ Los estudios radiológicos permiten conocer el grado de compromiso articular y óseo.¹⁰ El estudio histopatológico revela un granuloma supurativo con granos de micetoma.^{6,11} Existen múltiples opciones de tratamiento. En los actinomicetomas pueden utilizarse los antibióticos como dapsona, estreptomina, trimetoprim, rifampicina y amoxicilina con ácido clavulánico.³ En los eumicetomas, la terapia consiste en imidazoles, anfotericina B o terbinafina. El manejo quirúrgico es útil en aquellas lesiones de gran tamaño para reducir la carga fúngica.^{3,11} Las terapias se prolongan hasta la remisión clínica y la negativización microbiológica.¹¹

Caso clínico:

Paciente masculino, 54 años de edad, campesino, originario de La Cruz de Elota, Sinaloa, sin antecedentes personales patológicos o no patológicos de importancia, inicia padecimiento actual 8 meses antes de asistir a consulta con la presencia de un grano en pierna izquierda, que posteriormente drena un material purulento y aumenta de tamaño de forma progresiva. El paciente niega antecedente de traumatismo. Recibió tratamiento antibiótico y antiinflamatorio no especificado sin mejoría.

A la exploración física, se observa una dermatosis localizada a extremidad inferior izquierda de la que afecta pierna en cara posterolateral, unilateral y asimétrica, constituida por aumento de volumen, deformidad anatómica y fístulas que drenan material purulento, filante con presencia de granos que confluyen formando una placa de 10x20 cm, bordes mal definidos, superficie irregular. Evolución crónica y asintomática (figura 1).

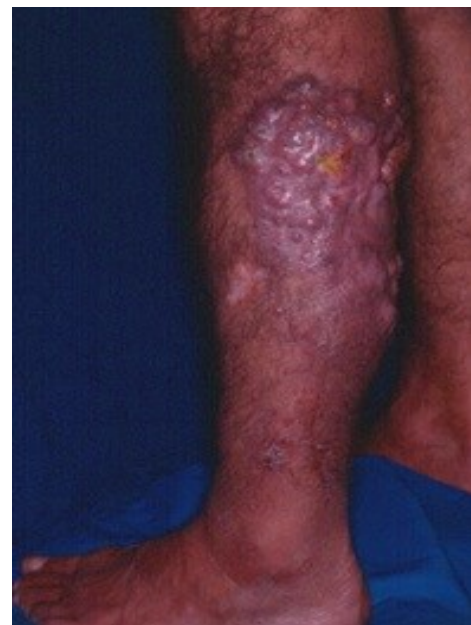

Figura 1. Lesión en extremidad inferior izquierda caracterizada por aumento de volumen, deformidad anatómica y fístulas que drenan material filante con presencia de granos.

De acuerdo con las características clínicas de las lesiones, inicialmente se planteó el diagnóstico presuntivo de micetoma, por lo que se procedió a la realización biopsia y estudio micológico, llevando a cabo el examen directo de la secreción, mediante el cual se observaron granos blancos-amarillentos, pequeños de consistencia blanda (figura 2). El análisis histopatológico reportó una densa reacción inflamatoria con infiltrado crónico

y granos de tipo nocardia (figura 3). Se realizó cultivo micológico en agar Sabouraud sin antibiótico obteniéndose, tras 15 días de incubación a temperatura ambiente, el desarrollo de una colonia limitada de color blanco-amarillento, plegada, con aspecto de “palomita de maíz” (figura 4). Para la identificación de la cepa se realizaron pruebas bioquímicas siendo positiva para hidrólisis de la caseína.

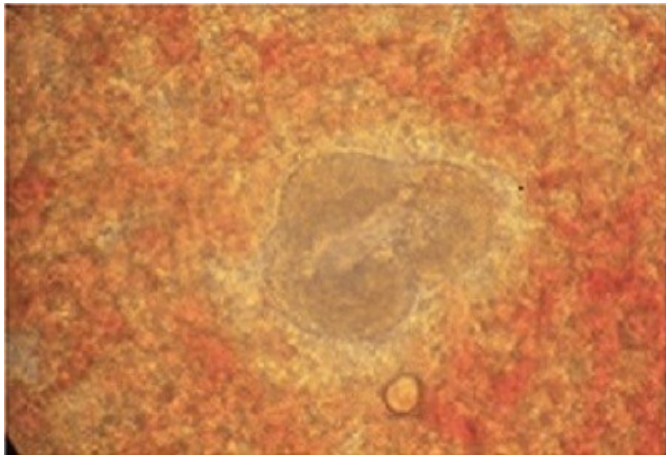


Figura 2. Se observa un grano pequeño de consistencia blanda, multilobulado al examen directo.

Con base a los datos clínicos, examen directo y cultivo, se diagnosticó actinomictoma por *Nocardia brasiliensis*, por lo que se inició tratamiento con Amoxicilina/clavulanato 500/125 mg cada 8 hr y diaminodifenilsulfona 100 mg cada 24 hr, hasta la negativización micológica y remisión completa de las lesiones a los 4 meses, quedando una placa atrófica residual en la cara posterior de la pierna (figura 5).

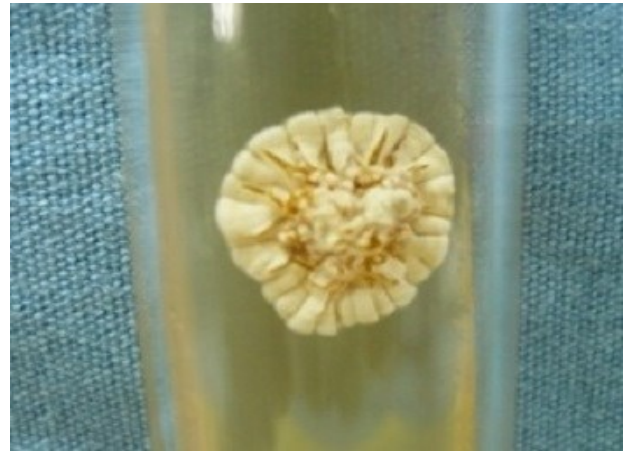

Figura 4. Colonia limitada de color blanco-amarillento, plegada, con aspecto de “palomita de maíz” en medio de cultivo agar Sabouraud sin antibiótico.

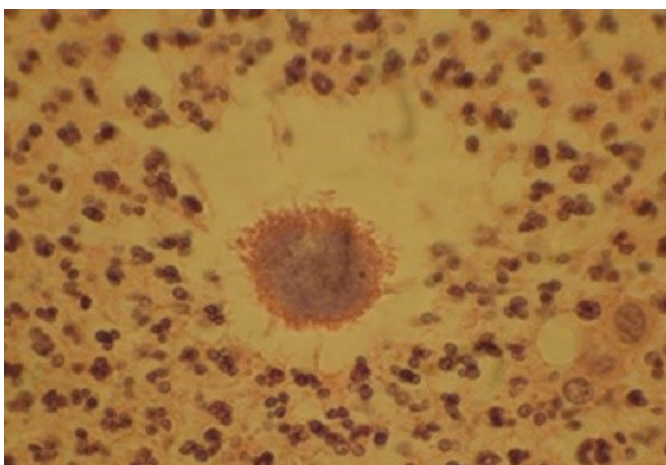


Figura 3. Imagen de estudio histopatológico en la cual se observa una densa reacción inflamatoria y grano multilobulado, arriñonado con muchas clavos en la periferia.

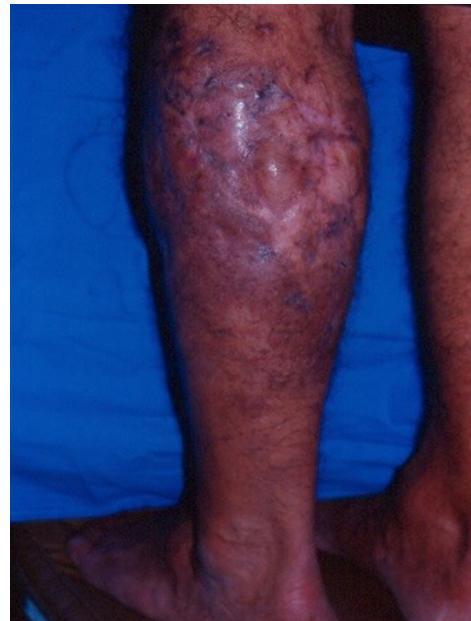

Figura 5. Placa atrófica residual en cara posterior de pierna izquierda a los 4 meses de tratamiento.

Discusión

Reportamos un caso con presentación clásica de la enfermedad ya que consideramos importante el amplio conocimiento de este padecimiento cuyas complicaciones pueden ser severas y generar invalidez.

El micetoma corresponde a una infección crónica de la piel y tejidos subyacentes que puede afectar huesos y se caracteriza por un aumento de volumen relativamente indoloro, deformidad del área anatómica y fístulas a través de las cuales drena un exudado filante que contiene en su interior formas parasitarias denominadas granos. Los agentes causales son hongos (eumicetoma) o bacterias (actinomicetoma).¹

Actualmente en el mundo se considera una enfermedad olvidada,¹¹ sin embargo, México representa una de las principales zonas endémicas de micetoma a nivel mundial, junto con la República del Sudán^{1,12} y en nuestro país es la micosis subcutánea más frecuente. Por su parte, el estado de Sinaloa, el lugar de procedencia de nuestro paciente, al encontrarse en una latitud sobre el trópico de cáncer, cumple con las características geográficas y climáticas para la presencia y hábitat del agente etiológico.¹²

Nuestro paciente, un varón campesino en edad productiva, cumple con las características epidemiológicas más frecuentes asociados a micetoma.¹³ López Martínez y cols. reportan en su revisión de 3,933 casos, publicada en 2013, que el sexo masculino se ve más afectado que el femenino hasta en una relación 3:1; en este mismo es-

tudio se informa que la mayoría pacientes se encuentra entre los 16 y los 50 años,¹ lo cual corresponde a la edad laboralmente productiva y que por lo tanto un retraso en el diagnóstico y tratamiento oportuno significaría un impacto económico desfavorable.

La presentación clínica de actinomicetoma y eumicetoma son teóricamente idénticas, independientemente del microorganismo, sin embargo, los actinomicetomas son más agresivos y destructivos, e invaden hueso con mayor facilidad que el eumicetoma.¹⁴ Tanto la morfología como la topografía que presenta la dermatosis en nuestro paciente corresponde a lo más frecuentemente reportado en la literatura. Bonifaz y cols. así como López Martínez y Cols, destacan que las extremidades inferiores son la topografía más comúnmente afectada, en un 70.74% y 60.29% respectivamente.^{1,4} La triada clásica es la forma clínica más frecuente; se reporta en la literatura que hasta en un 97% de los casos presentarán fístulas con exudado, solo una pequeña proporción carece de ellos,⁴ lo cual puede estar asociado al tiempo de evolución al momento del diagnóstico. El daño óseo identificado por radiografía es sumamente frecuente. En un estudio retrospectivo en el cual se incluyeron 516 pacientes con diagnóstico de micetoma, 97% presentaban algún tipo de anomalía en la radiografía;¹⁵ este caso no presentaba extensión a hueso, lo cual se puede atribuir a la topografía donde se asienta, ya que la pierna tiene una importante masa muscular.

En las grandes series de casos de micetoma en México, la etiología bacteriana es la más frecuente, desde un 92 a un 96%,^{1, 4} y de ellos *N. brasiliensis* representa hasta un 78%.¹

En este paciente, por estudio micológico, histopatológico y correlación clínica se realizó el diagnóstico de micetoma actinomicético por *Nocardia brasiliensis*, una bacteria filamentososa del género *Nocardia*, que en el ser humano se comporta como oportunista. Al examen en directo se observan “granos” blanco-amarillentos pequeños, lobulados de consistencia blanda. Al cultivo en medio agar Sabouraud sin antibiótico a temperatura de 24 a 28°C desarrollan colonias blanco-amarillentas, plegadas, de apariencia yesosa con aspecto de “palomita de maíz”. A los estudios fisiológicos, a diferencia de otros actinomicetos, presenta hidrólisis de la caseína. Por estudio histopatológico con hematoxilina y eosina se observa una reacción inflamatoria con abundantes polimorfonucleares, fibrosis y vasodilatación, así como la presencia de “granos” pequeños, de menos de 200 micrómetros, amofilos, multilobulados, arriñonados con clavos en la periferia.⁸

Actualmente el tratamiento de actinomicetomas incluye múltiples antibióticos como como diaminodifenilsulfona, estreptomina, trimetoprim sulfametoxazol, rifampicina y amoxicilina con ácido clavulánico³ los cuales habitualmente se usan de forma combinada en diferentes esquemas hasta la curación clínica y negativización microbiológica. Oliverio Welsh ha utilizado amikacina en combinación con trimetoprim sulfametoxazol en el

tratamiento de casos de actinomicetoma no curados con trimetoprim sulfametoxazol en monoterapia o con lesiones extensas que incluyen afectación ósea o visceral.⁵ Nuestro paciente recibió tratamiento con Amoxicilina/clavulanato 500/125 mg cada 8 hr y diaminodifenilsulfona 100 mg cada 24 hr con lo que se consiguió curación clínica y micológica en 4 meses.

Debido a la cronicidad de esta patología y a sus afecciones es de suma importancia realizar un diagnóstico temprano y brindar tratamiento oportuno para evitar futuras complicaciones.

Referencias

1. López-Martínez R, Méndez-Tovar LJ, Bonifaz A, Arenas R, Mayorga J, Welsh O, et al. Actualización de la epidemiología del micetoma en México. Revisión de 3,933 casos. Gac Med Mex. 2013;149(5):586-92.
2. Mansilla-Lory J, Contreras-López EA. Mycetoma in prehispanic Mexico. Review in the skeletal collection of Tlatilco culture. Rev Med Inst Mex Seguro Soc. 2009;47(3):237-42.
3. Relhan V, Mahajan K, Agarwal P, Garg VK. Mycetoma: an update. Indian J Dermatol. 2017;62(4):332.
4. Bonifaz A, Tirado-Sánchez A, Calderón L, Saúl A, Araiza J, Hernández M, et al. Mycetoma: experience of 482 cases in a single center in México. PLoS Negl Trop Dis. 2014;8(8):e3102.
5. Welsh O, Vera-Cabrera L, Salinas-Carmona MC. Mycetoma. Clin Dermatol. 2007;25(2):195-202.

6. Ahmed AA, van de Sande W, Fahal AH. Mycetoma laboratory diagnosis. *PLoS Negl Trop Dis*. 2017;11(8):e0005638.
7. Al-Hatmi AM, Bonifaz A, Tirado-Sánchez A, Meis JF, de Hoog GS, Ahmed SA. *Fusarium* species causing eumycetoma: Report of two cases and comprehensive review of the literature. *Mycoses*. 2017;60(3):204-12.
8. Arenas-Guzmán R. Micetoma. *Micología: médica ilustrada*: Mc Graw Hill; 2008. p. 137-59.
9. Muñoz-Estrada VF, García-Rodríguez MI, Mayorga-Rodríguez J, Barba-Rubio J. Micetomas: estudio epidemiológico de 13 años en el occidente de México (1981-1993). *Dermatol rev mex*. 1995;39(1):13-7.
10. Nenoff P, Van de Sande W, Fahal A, Reinell D, Schöfer H. Eumycetoma and actinomycetoma—an update on causative agents, epidemiology, pathogenesis, diagnostics and therapy. *J Eur Acad Dermatol Venereol*. 2015;29(10):1873-83.
11. Verma P, Jha A. Mycetoma: reviewing a neglected disease. *Clin Exp Dermatol*. 2019;44(2):123-9.
12. Van de Sande WW. Global burden of human mycetoma: a systematic review and meta-analysis. *PLoS Negl Trop Dis*. 2013;7(11):e2550.
13. Villa-Escobar AM, Cardona-Castro N. Micetoma. *CES Medicina*. 2008;22(1):8.
14. Zijlstra EE, Van De Sande WW, Welsh O, Goodfellow M, Fahal AH. Mycetoma: a unique neglected tropical disease. *Lancet Infect Dis*. 2016;16(1):100-12.
15. El-Bagi MEA, Fahal AH. Mycetoma revisited. Incidence of various radiographic signs. *Saudi Med J*. 2009;30(4):529-33.