

## Virus del papiloma humano en carcinoma de células escamosas de cabeza y cuello.

Ana Isabel Valdez-Flores<sup>1\*</sup>, Cesilia Garnica-Núñez<sup>2</sup>, Cynthia Marina Urías-Barreras<sup>3</sup>, Efrén Rafael Ríos-Burgueño<sup>4</sup>, Dinorah Maritza Batiz-Salazar<sup>5</sup>.

<sup>1</sup> Residente de tercer año de Anatomía Patológica del Hospital Civil de Culiacán.

<sup>2</sup> Citopatóloga adscrita al servicio de Anatomía Patológica del Hospital Civil de Culiacán.

<sup>3</sup> Patóloga Bucal adscrita al servicio de Anatomía Patológica del Hospital Civil de Culiacán.

<sup>4</sup> Médico Anatomopatólogo, jefe del servicio de Anatomía Patológica del Hospital Civil de Culiacán.

<sup>5</sup> Residente de segundo año de Anatomía Patológica del Hospital Civil de Culiacán.

Recibido 13 de Enero 2016, aceptado 31 de Marzo 2016

**Objetivo:** Determinar la prevalencia de la infección por virus del papiloma humano en carcinoma de células escamosas de cabeza y cuello, en el Hospital Civil de Culiacán. **Material y métodos:** Estudio transversal. Se estudiaron 17 muestras de tejidos en parafina, a las cuales se les realizó prueba de inmunohistoquímica con el anticuerpo p16INK4. **Resultados:** Se incluyeron 17 pacientes en el estudio, con un promedio de edad de 62.9 años. La prevalencia de VPH obtenida en pacientes con carcinoma de células escamosas de cabeza y cuello, fue del 17.64 % (3/17), correspondientes a dos hombres de 53 y 89 años, y una mujer de 75 años. Los sitios de las biopsias positivas son 2 de mucosa oral y 1 de cuerda vocal. Dos casos fueron bien diferenciados y uno moderadamente diferenciado, los tres casos mostraron características de queratinización. **Conclusiones:** Los resultados del estudio concuerdan con la prevalencia reportada en la literatura, sin embargo el método de detección utilizado tiene una baja sensibilidad, por lo que se propone la realización de otras pruebas moleculares, para determinar la prevalencia del VPH en la población estudiada.

**Palabras clave:** virus del papiloma humano, carcinoma de células escamosas, cabeza y cuello.

**Objective:** To determine the prevalence of infection with human papillomavirus in squamous cell carcinoma of head and neck, in the Civil Hospital of Culiacan. **Methods:** Transversal study. 17 tissue samples were studied in paraffin, to which were performed immunohistochemistry with p16INK4 antibody. **Results:** 17 patients were included in the study, with an average age of 62.9 years. The prevalence of HPV obtained in patients with squamous cell carcinoma of head and neck, was 17.64 % (3/17), corresponding to two men of 53 and 89 years and a woman of 75 years. The positive biopsy sites are two of oral mucosa 2 and 1 of vocal cord. Two cases were well differentiated and one moderately differentiated, these three cases showed characteristics of keratinization. **Conclusions:** The results of the study are consistent with the prevalence reported in the literature, however the detection method used has a low sensitivity, so the performance of other molecular tests is proposed to determine the prevalence of HPV in the population studied.

**Keywords:** papillomaviruses, squamous cell carcinoma, head and neck.

### 1. Introducción

Se conoce como cáncer de cabeza y cuello al carcinoma epidermoide que se origina en el epitelio que recubre las mucosas del área cervicofacial, ocupa el sexto lugar en prevalencia a nivel mundial, con más de 600 000 nuevos casos por año, 1 dos terceras partes de las cuales se encuentran en países en vías de desarrollo.<sup>2</sup>

En México, el carcinoma de células escamosas de cabeza y cuello (CCECyC) ocupa 5 % de todas las neoplasias, la zona que con mayor frecuencia presenta la infección por virus del papiloma humano (VPH) es la orofaringe, seguida por la cavidad oral y la laringe.<sup>3</sup>

En el 2008, se reportaron 223 000 muertes a causa de esta neoplasia; aproximadamente entre 15 % y 20 % de los casos se han asociado a la

\*Correspondencia: Ana Isabel Valdez Flores, anaisabelvaldez84@gmail.com

infección por VPH.<sup>4</sup> En México, se estimó en hombres y mujeres una tasa de incidencia de cáncer de cavidad oral de 2.6 y 1.7 por cada 100 000, respectivamente. Sin embargo, no se cuenta con registros actualizados sobre CCECyC.<sup>5</sup>

Diversos mecanismos han sido implicados en la génesis de los tumores originados en el epitelio de vías aerodigestivas superiores; el tabaco y el alcohol son los dos carcinógenos más conocidos y su uso está directamente asociado con esta neoplasia,<sup>6,7</sup> se ha demostrado que la infección por VPH tiene un papel independiente como factor de riesgo y se relaciona con un pronóstico diferente comparado con pacientes sin infección viral.<sup>6-8</sup>

La determinación de p16INK4a nos informa de la interacción del VPH con las proteínas reguladoras del ciclo celular y constituye un marcador de proliferación neoplásica.<sup>9</sup>

En comparación al cáncer de cabeza y cuello de células escamosas, tradicionalmente asociado al hábito tabáquico, el carcinoma de orofaringe asociado a VPH tiene mejor respuesta a tratamiento, con una tasa de supervivencia a cinco años del 80 %, en comparación al 40 % en pacientes negativos a VPH en etapas clínicas III y IV.<sup>10</sup>

El objetivo de este estudio fue determinar la prevalencia de la infección por VPH en CCECyC en el Hospital Civil de Culiacán, dada la importancia de la implicación del VPH en el pronóstico del CCECyC, considerando las características clínicas e histopatológicas.

## 2. Material y métodos

Se trata de un estudio transversal, donde se utilizaron biopsias de cavidad nasal, cavidad oral, nasofaringe, orofaringe y laringe, con diagnóstico histopatológico de carcinoma de células escamosas, que fueron diagnosticados durante el período comprendido de enero de 2012 a diciembre de 2015. Se incluyeron 27 pacientes con dicho diagnóstico y se excluyeron 10 pacientes que no contaban con bloque de parafina.

Se realizó estudio de inmunohistoquímica a los 17 casos, para lo cual se tomaron secciones seriadas que fueron desparafinadas en xileno, introducidas en etanol al 100 y 70 %. La recuperación del epítipo se hizo por calentamiento a 110°C por 10 minutos. Se utilizó anticuerpo monoclonal de ratón p16<sup>INK4</sup>, clona 16P04 (también conocida como JC2), cromógeno diaminobenzidina (Dako) y contrastado con hematoxilina.

Las características histológicas y la reactividad para el anticuerpo p16<sup>INK4</sup> fueron evaluadas por dos patólogos y medida con una escala semicuantitativa, de acuerdo a Antonsson y cols.<sup>11</sup> tomando en cuenta la intensidad de la tinción del núcleo y citoplasma (mostrado en tabla 3). Para el control positivo se utilizó muestra de citología cervical con lesión, y como control negativo las células estromales de cada muestra.

Se utilizó estadística descriptiva con medidas de tendencia central y de dispersión, analizadas en hoja de cálculo de Microsoft Excel 2016.

### 3. Resultados

De un total de 17 pacientes que se ingresaron al estudio, el promedio de edad fue de 62.9 años (DE  $\pm 15.5$ ), con un rango de 37 a 89 años. El género predominante fue el masculino con 12 hombres (70.6 %) y 5 mujeres (29.4 %).

La prevalencia de VPH obtenida en pacientes con carcinoma de células escamosas de cabeza y cuello, fue del 17.64 % (3/17). Las biopsias positivas para el anticuerpo p16INK4 corresponden a dos hombres de 53 y 89 años, y una mujer de 75 años, uno de los cuales tiene antecedente de tabaquismo y alcoholismo, y de los otros dos se desconoce el antecedente. Los sitios de las biopsias positivas son 2 de mucosa oral y 1 de cuerda vocal. En las tablas 1 y 2 se observa el contraste entre las características clínicas, epidemiológicas y hábitos de riesgo de los pacientes.

Las características histológicas (figura 1, tabla 2) fueron tomadas de los resultados de patología, dos casos fueron reportados como bien diferenciado y uno como moderadamente diferenciado, los tres casos positivos mostraron características de queratinización en el estudio microscópico.

La interpretación del estudio de inmunohistoquímica (figura 2, tabla 3) fueron evaluadas por dos patólogos, que concordaron en la escala de intensidad y porcentaje de células tumorales.

Tabla 1. Características clínicas, epidemiológicas e histopatológicas

# CASO	EDAD	SEXO	SITIO DEL TUMOR	GRADO DIFERENCIACIÓN DEL TUMOR	TABAQUISMO	ALCOHOLISMO	P16
1	63	M	Paladar	...	...	...	-
2	75	F	Mucosa oral	Bien	...	...	+
3	63	M	Cuerdas vocales	moderadamente	+	+	-
4	53	M	Mucosa oral	Bien	+	+	+
5	89	M	Cuerda vocal	Moderadamente	...	...	+
6	55	F	Lengua	Bien	...	...	-
7	83	F	Mucosa oral	Moderadamente	...	...	-
8	37	F	Labio	Bien	...	...	-
9	38	F	lengua	Moderadamente	-	+	-
10	61	M	laringe	Bien	+	+	-
11	73	M	nasal	Bien	...	...	-
12	80	M	laringe	Moderadamente	+	+	-
13	64	M	laringe	Bien	+	+	-
14	51	M	laringe	Moderadamente	+	+	-
15	67	M	laringe	Bien	+	+	-
16	43	M	lengua	Bien	...	...	-
17	77	M	laringe	Moderadamente	...	...	-

F, femenino., M, masculino., - Negativo, + Positivo  
..., no se encontró el dato en el expediente.

Tabla 2. Características clínicas, epidemiológicas e histopatológicas de los casos positivos.

# DE CASO	EDAD	SEXO	SITIO DEL TUMOR	GRADO DIFERENCIACIÓN	VARIANTE DE CARCINOMA ESCAMOSO	Tab.	ALCOH.	P16
2	>60	F	MUCOSA ORAL	BIEN	QUERATINIZANTE	...	...	+
4	<60	M	MUCOSA ORAL	BIEN	QUERATINIZANTE	+	+	+
5	>60	M	CUERDA VOCAL	MODERADO	QUERATINIZANTE	...	...	+

F, femenino., M, masculino.  
..., no se encontró el dato en el expediente.  
- Negativo, + Positivo, Tab. Tabaquismo.

Fig. 1 En A, B y C (casos 2, 4 y 5), se muestran las características queratinizantes del carcinoma escamoso.

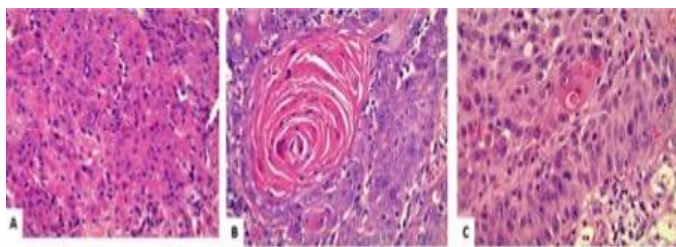
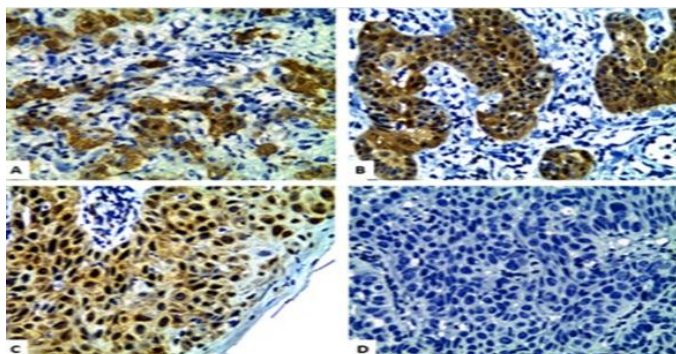


Fig. 2 En A, B y C (casos 2, 4 y 5) se ilustran células tumorales con expresión nuclear y citoplásmica intensa y difusa del anticuerpo p16INK4a, en contraste con un caso negativo (D).



#### 4. Discusión

El Cáncer de cabeza y cuello comprende un grupo de tumores que son anatómicamente localizados en la cavidad oral, orofaringe, cavidad nasal, senos paranasales, nasofaringe, hipofaringe y laringe. La mayoría de los carcinomas (90 %) son histológicamente de células escamosas por lo que es llamado, carcinoma de células escamosas de cabeza y cuello.<sup>12</sup>

El CCECyC ocupa el sexto lugar en prevalencia a nivel mundial, con más de 600 000 nuevos casos por año,<sup>1</sup> México no se encuentra entre los

primeros 20 lugares de mayor frecuencia en el mundo, pero sí entre los primeros cinco de América Latina, con un riesgo relativo de 7.5/100,000 habitantes y del 0.88 %, aunque también se ha reportado un incremento constante en la prevalencia, principalmente en mujeres menores de 40 años no consumidoras de tabaco y alcohol, muy probablemente debido a alteraciones genéticas<sup>13</sup> o bien a la infección por VPH.

La prevalencia de VPH en cáncer de cabeza y cuello a nivel mundial es de 20,6 %.<sup>14</sup> En nuestro estudio la prevalencia encontrada fue de 17.64 %, que concuerda con la literatura. Algunos estudios reportan diferencias amplias que van desde 1-90 %, probablemente debido al sitio del tumor y al tipo de método diagnóstico utilizado.<sup>11,15</sup>

El CCECyC es una enfermedad heterogénea, que es resultado del abuso de tabaco, alcohol, y/o infección por VPH de alto riesgo.<sup>12</sup> La asociación del VPH con el carcinoma de células escamosas orofaríngeo fue sugerido a principios de 1980, en el 2009 se demostró que una gran proporción del cáncer amigdalino contenía ADN de VPH, por lo que se ha establecido que el carcinoma orofaríngeo representa un subgrupo de carcinoma de cabeza y cuello, que es etiológicamente, epidemiológicamente y clínicamente distinto, en la mayoría de los estudios el VPH16 es el principal carcinógeno (70 %) de carcinomas orofaríngeos.<sup>16</sup>

La asociación de VPH con otros sitios de cabeza y cuello aún no está bien establecida, en

nuestro estudio los sitios anatómicos corresponden a dos casos de cavidad oral y uno de laringe, de las biopsias analizadas ninguna corresponde a carcinoma amigdalino, lo que sugiere que no es frecuente en nuestra población; sin embargo, los resultados muestran que existe una asociación del VPH con carcinoma de células escamosas de cavidad oral y laringe, como sugiere Moutasim y cols.<sup>17</sup>

El estándar de oro para la identificación del virus es actualmente el estudio molecular PCR que identifica el ARN del virus.<sup>18</sup> En nuestro estudio utilizamos inmunohistoquímica con p16 (estudio de más bajo costo), el cual es típicamente negativo en carcinoma de células escamosas de cabeza y cuello que no está asociado con VPH. La sobreexpresión de p16 tiene una sensibilidad aproximada al 100 % para la infección por VPH de alto riesgo, pero su especificidad es baja del 72-82 %, debido a los falsos positivos.<sup>17</sup> Por lo que se sugiere complementar posteriormente el estudio con hibridación in situ u otra técnica molecular.

La gran mayoría de los CCECyC son descritos como no queratinizantes, específicamente en orofaringe las variantes histológicas incluyen: papilar, basaloide, linfopitelial-like, adenoescamoso, sarcomatoide y de células pequeñas;<sup>19,20</sup> aunque no se ha establecido esta misma asociación en otros sitios de cabeza y cuello, es de esperarse que las variantes histológicas sean las mismas, sin embargo en nuestro estudio los tres casos positivos fueron variante queratinizante, lo que se podría explicar por la complejidad de los agentes etiológicos implicados en el desarrollo de este cáncer,

uno de los casos presentó antecedente de tabaquismo y alcoholismo y en los otros dos, el dato no fue proporcionado. Por otra parte, algunos autores cuestionan el papel del virus como agente causal o como espectador "pasajero" en las células neoplásicas.<sup>19</sup>

El carcinoma escamoso de cabeza y cuello se ha encontrado mayormente en hombres jóvenes, no fumadores y no bebedores, lo que sugiere que es posible que la mucosa genital femenina produzca un mayor número de viriones de VPH que la piel y la mucosa genital masculina, así los hombres pueden ser expuestos a alta carga viral durante el cunnilingus ya que hay fuerte asociación entre el sexo oral y el número de compañeros sexuales durante la vida.<sup>16</sup> En nuestro estudio un paciente fue menor de 60 años, pero no fue posible en ninguno de los tres casos asociar con inicio de vida sexual y prácticas sexuales de riesgo, ya que no fue preguntado en la historia clínica.

Finalmente, el pronóstico de los pacientes VPH positivo es mejor en comparación con el grupo de pacientes VPH negativo, pero cuando el paciente es VPH positivo y además tiene un historial de consumo de alcohol-tabaco, el pronóstico es más sombrío.<sup>4</sup> El alcance del presente estudio no fue evaluar respuesta al tratamiento, pero sería importante que se realizaran este tipo de estudios en nuestra población.

Los estudios confirman que el estatus de VPH es un buen biomarcador pronóstico en tumores de cabeza y cuello; si esto se utiliza en la práctica clínica, tendría profundas implicaciones en la forma que se evalúa a los pacientes, se analizan

los riesgos y beneficios para tomar decisiones terapéuticas, y se interpretan los resultados de los ensayos clínicos.

El uso de vacunas comerciales aprobadas por la Administración de Drogas y Alimentos de los Estados Unidos de América (FDA), Gardasil® y Cervarix®, ambas vacunas con altos índices de eficacia (98 % y 97 % respectivamente), podrían utilizarse en la prevención de infección por VPH de alto riesgo, y por ende, contribuirían en la disminución de la incidencia de CCECyC.

### Referencias.

1. Leemans CR, Braakhuis BJ, Brakenhoff RH. The molecular biology of head and neck cancer. *Nat Rev Cancer* 2011; 11(1) :9-22.
2. Duvvuri U, Myers JN. Cancer of the head and neck is the sixth most common cancer worldwide. *Curr Probl Surg* 2009; 46(2): 114-117.
3. García Cuellar C, González Ramírez IC, Granados García M. VPH y los Carcinomas de Cavidad Bucal y Bucofaringe. *Cancerología* 2009; 4: 181-191.
4. Gallegos-Hernández JF. Cancer de cabeza y cuello. *GAMO* 2015; 14(1): 1-2.
5. Miller DL, Puricelli MD, Stack MS. Virology and molecular pathogenesis of HPV (human papillomavirus) associated oropharyngeal squamous cell carcinoma. *Biochem J* 2012; 443(2): 339-353.
6. Schantz SP, Harrison LB, Forastiere AA. Tumors of the nasal cavity and paranasal sinuses, nasopharynx, oral cavity and oropharynx. In: Devita VT Jr, Hellman S, Rosenberg SA, eds. *Cancer: Principles and Practice of Oncology*. Philadelphia: JB Lippincott; 1993: 574-630.
7. Gallegos-Hernández JF. El cáncer de cabeza y cuello. Factores de riesgo y prevención. *Cir Ciruj* 2006; 74(4): 287-293.
8. Jarret WF. Environmental carcinogens and papillomaviruses in the pathogenesis of cancer. *Proc R Soc Lond B Biol Sci* 1987; 231(1262): 1-11.
9. Zertuche Zuani JG, Salazar Gallegos M, Peña Jiménez AE, Vera Gaspar D. Marcadores inmunohistoquímicos para virus de papiloma humano. Revisión sistemática. *Rev Sanid Milit Mex* 2013; 67(5): 205-213.
10. Ang KK, Sturgis EM. Human papillomavirus as a marker of the natural history and response to therapy of head and neck squamous cell carcinoma. *Semin Radiat Oncol* 2012; 22(2): 128-142.
11. Antonsson A, Neale RE, Boros S, Lampe G, Coman WB, Pryor DI et al. Human papillomavirus status and p16INK4A expression in patients with mucosal squamous cell carcinoma of the head and neck in Queensland, Australia. *Cancer Epidemiol* 2015; 39(2): 174-181.
12. Dok R, Nuyts S. HPV Positive Head and Neck Cancers: Molecular. Pathogenesis and Evolving Treatment Strategies. *Cancers* 2016; 8(4): 41.
13. Gross AM, Orosco RK, Shen JP, Egloff AM, Carter H, Hofree M et al. Multi-tiered genomic analysis of head and neck cancer ties TP53 mutation to 3p loss. *Nat Genet.* 2014; 46(9): 939-43.
14. Stein AP, Saha S, Kraininger JL, Swick AD, Yu M, Lambert PF et al. Prevalence of Human Papillomavirus in Oropharyngeal Cancer: A Systematic Review. *Cancer J.* 2015; 21(3):138-146.

15. Bouda M, Gorgoulis VG, Kastrinakis NG, Giannoudis A, Tsoli E, Danassi-Afentaki D et al. "High Risk" HPV Types Are Frequently Detected in Potentially Malignant and Malignant Oral Lesions, But Not in Normal Oral Mucosa. *Mod Pathol* 2000; 13(6): 644-653.
16. Powell NG, Evans M. Human papillomavirus associated head and neck cancer: oncogenic mechanisms, epidemiology and clinical behaviour. *Diagn Histopathol* 2015; 21(2): 49-64.
17. Moutasim KA, Robinson M, Thavaraj S. Human papillomavirus testing in diagnostic head and neck histopathology. *Diagn Histopathol* 2015; 21(2): 77-84.
18. Molijn A, Kleter B, Quint W, van Doorn LJ. Molecular diagnosis of human papillomavirus (HPV) infections. *J Clin Virol* 2005; 32(1): 43-51.
19. El-Mofty SK. Human papillomavirus-related head and neck squamous cell carcinoma variants. *Semin Diagn Pathol* 2015; 32(1): 23-31.
20. Bishop JA. Histopathology of human papillomavirus-related oropharyngeal carcinoma: a review of classic and variant forms. *Diagn Histopathol* 2015; 21(2): 70-76.